

## **Спиральная компьютерная томография: возможности различных поколений томографов в определении нормальной сосудистой анатомии печени. Часть 2. Анатомия эфферентных сосудов печени**

*М.Г. Ефанов, В.А. Вишнеvский, Г.Г. Кармазановский, Р.З. Икрамов, В.С. Широков, Е.В. Кондратьев, О.Г. Пугачева, И.А. Козырин*  
ФГУ "Институт хирургии им. А.В. Вишнеvского Росмедтехнологий"  
(директор – акад. РАМН В.Д. Федоров)

Разработка мультиспиральных компьютерных томографов высокого разрешения, позволяющих выполнять трехмерную реконструкцию исследуемого объекта, привела к существенному улучшению качества определения сосудистой анатомии печени. Исследованы особенности нормальной анатомии печеночных вен в области кавальных ворот у 200 пациентов. Основным условием отбора пациентов было отсутствие влияния на сосудистую анатомию печени очаговых образований или отсутствие поражения печени. В 1-й группе 100 больных обследовали на спиральном компьютерном томографе, во 2-й группе, также включавшей 100 пациентов, исследование проводили на мультиспиральном томографе. Изучали аксиальные изображения, полученные в венозную фазу исследования. Во 2-й группе при обнаружении отклонений от типичной анатомии печени по данным двухмерных аксиальных изображений для проверки полученной информации выполняли мультипланарную реконструкцию, позволяющую получить точное представление о синтопии сосудов. Изучена частота наиболее распространенных вариантов нормальной анатомии эфферентных сосудов печени. При определении вариантов нормальной анатомии магистральных печеночных вен различий между аксиальными и мультипланарными изображениями не получено. Изучены особенности строения терминальных отделов средней и левой печеночных вен применительно к возможности их внепеченочной атравматичной изоляции. Аксиальные изображения, полученные на спиральном и мультиспиральном томографе, не уступают по информативности мультипланарной реконструкции.

**Ключевые слова:** мультиспиральная компьютерная томография, нормальная анатомия, мультипланарная реконструкция, венозное кровоснабжение печени, печеночные вены.

## **Spiral Computed Tomography: Possibilities of Different Generation Tomographs in Definition of Normal Vascular Anatomy of the Liver. Part 2. Anatomy of Efferent Liver Vessels**

*M.G. Efanov, V.A. Vishnevski, G.G. Karmazanovski, R.Z. Ikramov, V.S. Shirokov, E.V. Kondratjev, O.G. Pugacheva, I.A. Kozyrin*  
*A.V. Vishnevski institute of Surgery (Director – Academician of RAMSci V.D. Fedorov)*

*Ефанов М.Г.* – к. м. н., ст. н. с. отделения хирургии печени и поджелудочной железы Института хирургии им. А.В. Вишнеvского. *Вишнеvский В.А.* – д. м. н., проф., рук. отделения хирургии печени и поджелудочной железы того же института. *Кармазановский Г.Г.* – д. м. н. проф., рук. отделения лучевой диагностики того же института. *Икрамов Р.З.* – д. м. н., вед. н. с. отделения хирургии печени и поджелудочной железы того же института. *Широков В.С.* – клинический ординатор отделения лучевой диагностики того же института. *Кондратьев Е.В.* – клинический ординатор того же отделения того же института. *Пугачева О.Г.* – м. н. с. того же отделения того же института. *Козырин И.А.* – аспирант отделения хирургии печени и поджелудочной железы того же института.

**Переписка:** Ефанов Михаил Германович - тел. (495) 236-53-42, e-mail: efanov@ixv.comcor.ru.

Creation of high deficiency multispiral computed tomographs enabling to carry out three-dimension reconstruction of studied object significantly improved variants of vascular anatomy assessment quality. Individual peculiarities of hepatic artery, portal vein and glissonian hepatic porta normal anatomy is studied in 200 patients. Main requirement of patients choice was absence of liver mass influence on the liver vascular anatomy or their absence at all. The I group included 100 patients investigated on the spiral computed tomography and the II – also 100 patients studied on multispiral one. Axial image, received in arterial and venous phases of investigation was assessed. In cases of deviation from normal liver vascular anatomy in the II group was carried our multispiral reconstruction, enabling creation of more precise imagination to confirm received information. The rate of the most widespread variants of the normal anatomy of the hepatic efferent vessels is studied. No difference was noted in assessment of variants of hepatic veins normal anatomy between axial and multispiral imaging. Peculiarities of terminal left and median hepatic veins and and possibilities of their extrahepatic atraumatic isolation is studied. Axial imaging achieved on spiral and multispiral CT does not yield to multispiral computed tomography reconstruction in informativeness.

**Key words:** multispiral computed tomography, normal anatomy, venous blood supply of the liver, hepatic veins.

## ● Введение

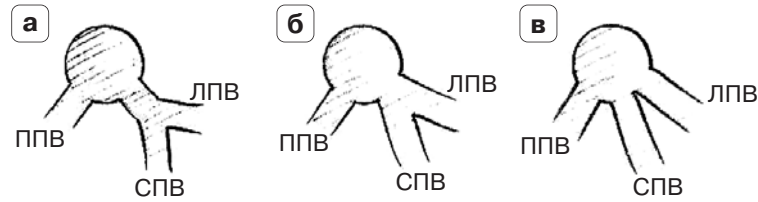
Вариабельность сосудистой анатомии диктует необходимость знания ее индивидуальных особенностей перед выполнением абсолютного большинства вмешательств на печени: миниинвазивных, резекционных, реконструктивно-восстановительных операций на протоках, трансплантации. Несмотря на длительную историю изучения анатомии печени, насчитывающую столетия, в настоящее время дискуссии по классификациям основных типов анатомии афферентных и эфферентных сосудов печени продолжаются. Улучшению понимания анатомии печени способствовало появление мультиспиральной компьютерной томографии (МСКТ) с возможностью трехмерной реконструкции изображения. Однако существующие программы построения трехмерных реконструкций до сих пор требуют трудоемкого участия исследователя. В связи с этим актуальным представляется сравнительный анализ возможностей двух- и трехмерных изображений в изучении сосудистой анатомии печени и уточнения показаний к ним.

**Цель работы:** изучить возможности спиральной КТ в оценке нормальной анатомии магистральных эфферентных сосудов печени на основании сравнительного анализа их аксиальных изображений и мультипланарной реконструкции.

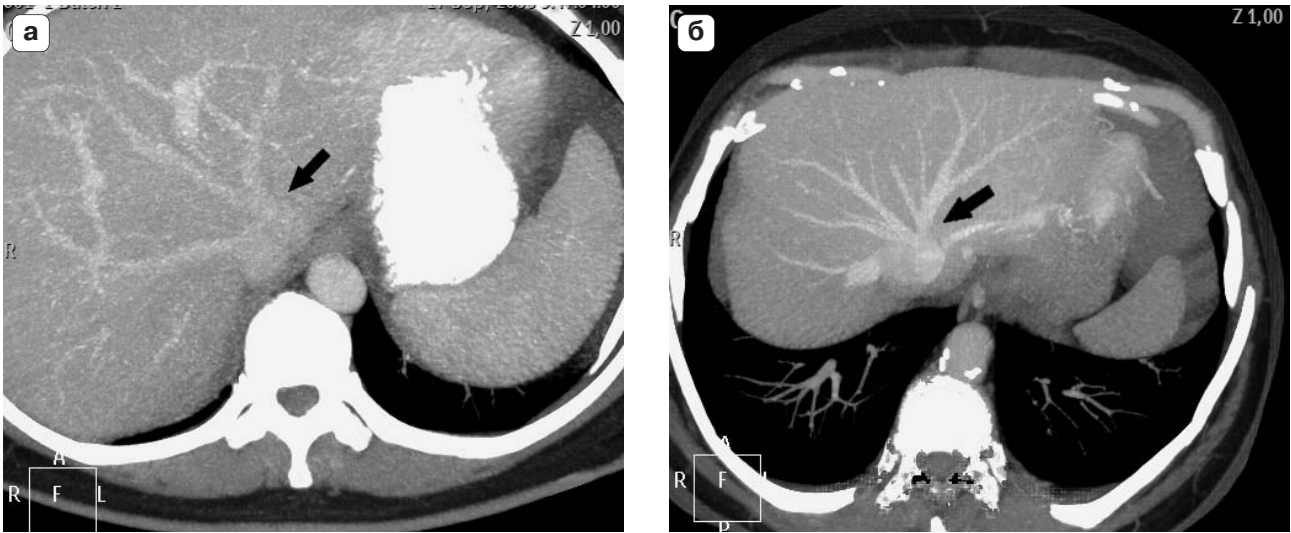
## ● Материал и методы исследования

Изучены индивидуальные особенности нормальной анатомии терминальных отделов печеночных вен в кавальных воротах у 200 пациентов, которым последовательно выполняли КТ органов брюшной полости по различным показаниям. Основным условием отбора пациентов было отсутствие влияния на сосудистую анатомию печени очаговых образований или отсутствие поражения печени. Всем пациентам была выполнена КТ. На односпиральном компьютерном томографе Phillips Secura (Philips Medical Systems, Cleveland) было проведено исследова-

ние у 100 пациентов, на 64-спиральном томографе Phillips Brilliance CT (Philips Medical Systems, Cleveland) также у 100 пациентов. Для получения портальной венозной фазы сканирование проводили от диафрагмы до головок бедренных костей, использовали следующие параметры: ширина среза 0,9 мм, интервал реконструкции 0,45 мм, питч 1,078, скорость вращения трубки 0,75. Для контрастирования всем пациентам внутривенно вводили йоверзол (350 мг/мл) через внутривенный катетер, установленный в локтевой вене. Дозу йоверзола подбирали индивидуально из расчета 1,3 мл (350 мг/мл) на 1 кг массы. При проведении исследования на компьютерном томографе Phillips Secura болюсное введение контрастного препарата выполняли “одноголовчатым” автоматическим иньектором со скоростью 4 мл/с. Для получения портальной венозной фазы сканирование выполняли на 40-й секунде от начала введения контрастного препарата. При проведении исследования на томографе Brilliance CT иньекцию контрастного препарата проводили с помощью “двухголовчатого” автоматического иньектора со скоростью 4 мл/с, сразу после иньекции контрастного препарата вводили 50 мл 0,9% раствора натрия хлорида со скоростью 4 мл/с. Для запуска сканирования применяли метод *bolus tracking*. (Локатор устанавливали на нисходящей аорте на 2 см ниже бифуркации трахеи, порог 120 ед.Н). Для получения портальной венозной фазы сканирование начинали спустя 20 с от момента достижения порогового контрастирования аорты. Постпроцессинговую обработку проводили на программном обеспечении Brilliance Portal (Philips Medical Systems, Cleveland). Анатомию печеночных вен у пациентов, обследованных на томографе Phillips Secura, изучали по аксиальным срезам. У лиц, обследованных на томографе Phillips Brilliance CT, сосудистую анатомию оценивали как на аксиальных срезах, так и после мультипланарной реконструкции (МПП) в режиме MIP при использовании толстых слэбов. Построение



**Рис. 1.** Варианты впадения левой и средней печеночных вен в нижнюю полую вену. а – общий ствол, б – общее устье, в – раздельное впадение. ППВ – правая печеночная вена, СПВ – средняя печеночная вена, ЛПВ – левая печеночная вена.



**Рис. 2.** Компьютерные томограммы. Варианты строения терминальных сегментов левой и средней печеночных вен, мультипланарная реконструкция. а – общий ствол, б – общее устье.

МПР во 2-й группе проводили для проверки информации, полученной на аксиальных срезах.

### ● Результаты и их обсуждение

Строение терминального отдела левой и средней печеночных вен классифицировали, принимая во внимание наличие или отсутствие общего ствола левой и средней печеночных вен, а также длину общего ствола, в зависимости от чего выделяли варианты с общим стволом (длина, равная или более 1 см; рис. 1 а) и общим устьем (длина общего ствола менее 1 см; рис. 1 б). Раздельным считали впадение, когда граница между левой и средней печеночными венами совпадала с контуром нижней полой вены (рис. 1 в). Выбор классифицирующих признаков был основан на влиянии вариантов впадения в нижнюю полую вену левой и средней печеночных вен на возможность и безопасность их экстрапаренхиматозного выделения. Частота вариантов слияния левой

и средней печеночных вен в группах представлена в табл. 1.

Определение варианта анатомии терминальных отрезков средней и левой печеночных вен анализом как аксиальных, так и трехмерных изображений было произведено выборочно во 2-й группе у 5–10 пациентов в каждом из вариантов. Различий не выявлено. Общий ствол печеночных вен был выявлен только в 42% наблюдений (рис. 2 а), общее устье сосудов имело место у 44% пациентов (рис. 2 б), раздельное впадение левой и средней печеночных вен было диагностировано в 14% наблюдений.

Отдельно классифицировали варианты слияния фиссуральной вены со средней и левой печеночными венами. Частота различных вариантов впадения фиссуральной вены в группах представлена в табл. 2. Также не было различий в трактовке вариантов слияния фиссуральной вены на аксиальных и трехмерных изображениях

**Таблица 1.** Распределение вариантов слияния левой и средней печеночных вен

Группа больных	Частота вариантов слияния левой и средней печеночных вен, %		
	общий ствол	общее устье	раздельное впадение
1-я	48	36	16
2-я	33	55	12
Итого	42	44	14

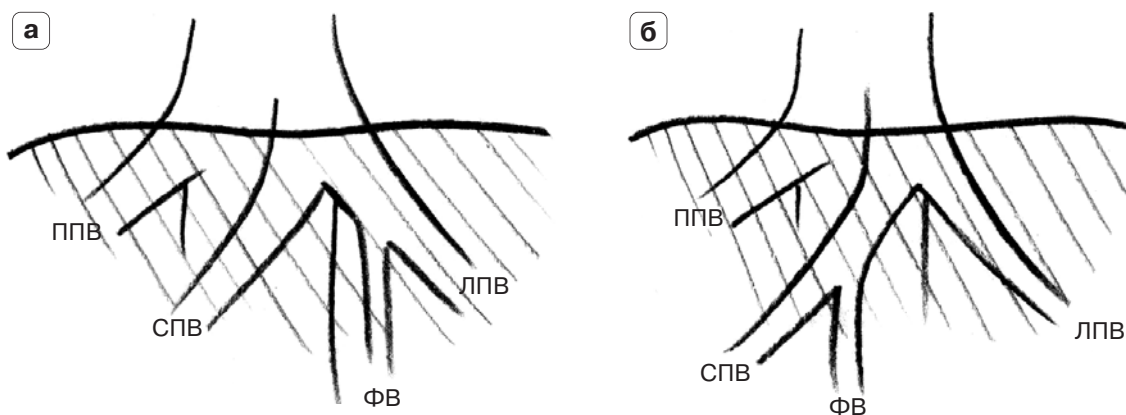


Рис. 3. Варианты впадения фиссуральной вены (ФВ). а – в левую печеночную вену (ЛПВ), б – в среднюю печеночную вену (СПВ). ППВ – правая печеночная вена.

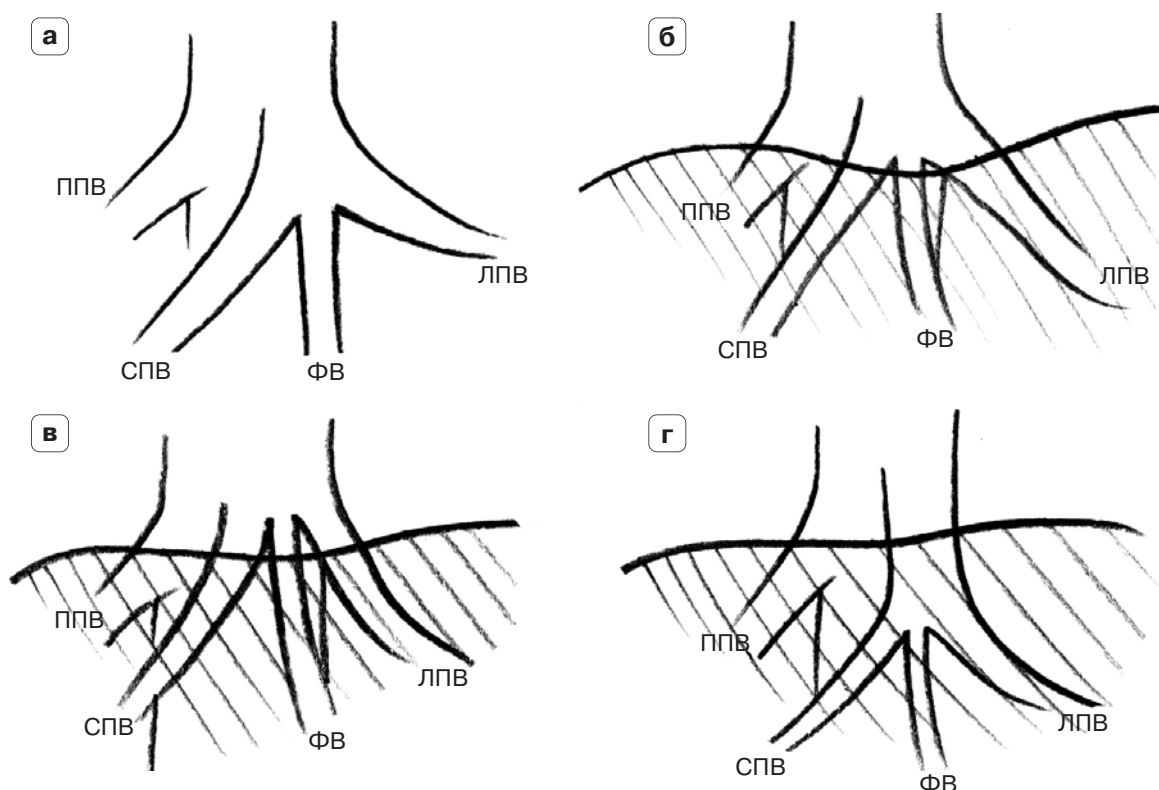


Рис. 4. Варианты впадения фиссуральной вены. а – между средней (СПВ) и левой (ЛПВ) печеночными венами, б – впадение в устье печеночных вен, в – раздельное впадение, г – впадение в ствол печеночных вен. ППВ – правая печеночная вена.

во 2-й группе. Наиболее частым (68%) вариантом анатомии фиссуральной вены было ее слияние с левой печеночной веной (рис. 3 а). Значительно реже (12%) фиссуральная вена сливалась со средней (рис. 3 б). Во всех этих наблюдениях

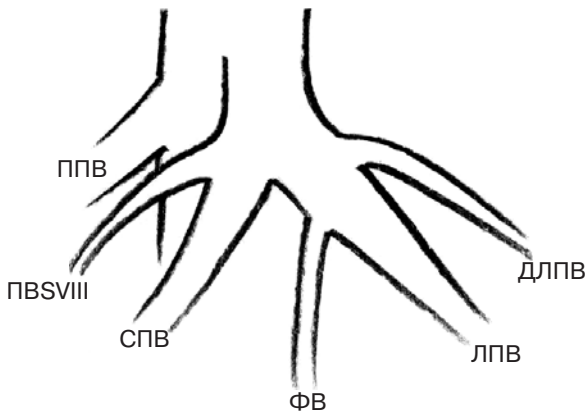
слияние фиссуральной вены происходило в паренхиме печени вне зоны кавадных ворот.

Вариант впадения фиссуральной вены между левой и средней печеночными венами выявлен в 20% наблюдений (рис. 4 а). Практическое значе-

Таблица 2. Распределение вариантов впадения фиссуральной вены

Группа больных	Частота вариантов впадения фиссуральной вены, %		
	в левую печеночную вену	в среднюю печеночную вену	раздельное впадение
1-я	53	16	31
2-я	77	11	12
Итого	68	12	20





**Рис. 5.** Варианты анатомии устья левой и средней печеночной вен. Печеночная вена VIII сегмента (ПБСVIII) и дорзальная левая печеночная вена (ДЛПВ) впадают в среднюю (СПВ) и левую (ЛПВ) печеночные вены соответственно. ППВ – правая печеночная вена.

ние этого варианта дренирования фиссуральной вены заключается в возможности ее повреждения при попытке раздельного экстрапаренхиматозного выделения левой и средней печеночных вен. В связи с этим выделены варианты с высоким риском повреждения фиссуральной вены: самостоятельное впадение фиссуральной вены в общее устье левой и средней печеночных вен (рис. 4 б) или между ними при их раздельном впадении в нижнюю полую вену (рис. 4 в). Такие варианты преобладали (16%). В 4% наблюдений фиссуральная вена впадала между левой и средней венами в образуемый ими ствол. Слияние трех вен происходило в глубине паренхимы печени, когда экстрапаренхиматозное раздельное выделение вен невозможно (рис. 4 г).

Из других дополнительных ветвей, помимо фиссуральной вены, изучили впадение левой дорсальной вены и вены VIII сегмента печени. Во всех анализированных наблюдениях левая дорзальная вена впадала в левую полуокружность левой печеночной вены, вена VIII сегмента – в правую стенку средней печеночной вены (рис. 5).

Изучены варианты взаимоотношений бассейнов дренирования правых печеночных вен. Оценку проводили по ширине магистрального ствола правых верхней и нижней печеночных вен в области устья. Выделили 3 основных варианта: доминирующая правая верхняя печеночная вена (88%), равноценные верхняя и нижняя правые печеночные вены (6%), доминирующая нижняя печеночная вена (6%). К первому варианту относили ситуации, когда нижняя печеночная вена видна, но существенно тоньше или вообще не видна. В третьем варианте верхняя печеночная вена видна всегда, но имеет меньший диаметр, чем нижняя.

Варианты строения терминального отдела средней и левой печеночных вен в меньшей

степени привлекали внимание анатомов и хирургов, чем синтопия печеночных артерий и ветвление воротной вены. Тем не менее достаточно подробная характеристика строения магистральных печеночных вен и их основных притоков была дана в классических работах [1, 2]. Практическая потребность в знании нюансов строения кавальных ворот печени появилась с развитием трансплантации. Ранние работы [3, 4], посвященные хирургическим аспектам строения печеночных вен, относятся к 70-м годам прошлого столетия.

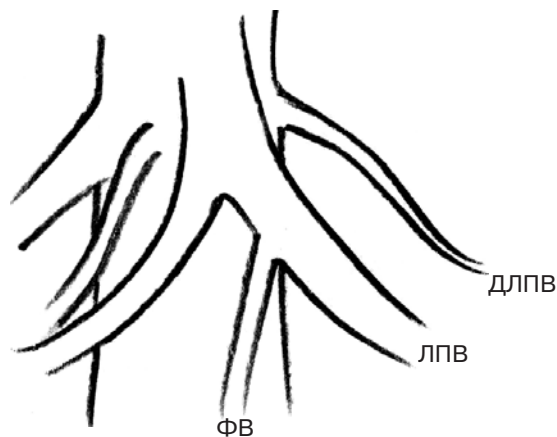
Первая классификация строения конечных отделов средней и левой печеночных вен принадлежит S. Nakamura [5]. Основопологающими принципами этой классификации стали длина общего ствола средней и левой печеночных вен, критическим значением которой авторы выбрали длину 1 см, а также количество притоков, впадающих на этом отрезке в печеночные вены. Авторы выделили 5 типов строения терминального отдела средней и левой печеночных вен (А–Е). Указанные типы отличались количеством притоков, впадающих в терминальный отрезок печеночных вен, от 0 (тип А) до 4 (тип D). Тип Е характеризовался отсутствием общего ствола, т. е. раздельным впадением печеночных вен. С нашей точки зрения, недостатком классификации является акцент на количество впадающих в печеночные вены притоков, в связи с чем, помимо 5 типов, авторы выделили 18 подтипов. С другой стороны, в абсолютном большинстве (85%) наблюдений авторы выявляли общий ствол левой и средней печеночных вен длиной 1 см и более. В представленном исследовании общий ствол печеночных вен длиной более 1 см был выявлен только в 42% наблюдений. В отличие от классификации S. Nakamura мы посчитали необходимым особо выделить короткий (менее 1 см) общий ствол левой и средней печеночных вен, когда место их слияния можно было расценивать как общее устье сосудов, что было выявлено в 44% наблюдений. Целесообразность выделения этого варианта анатомии был продиктована необходимостью определить ситуации, в которых возможно экстрапаренхиматозное раздельное выделение левой и средней печеночных вен, поскольку при общем устье оно, как правило, находится вне паренхимы печени. Потребность в раздельном выделении указанных вен возникает как при левосторонней гемигепатэктомии, так и при резекции дорсальных сегментов печени (II, IVa, VIII). Об анатомической обоснованности нашей концепции свидетельствуют результаты изучения печеночных вен, полученные В.С. Шапкиным [2], который среди 5 типов слияния средней и левой печеночных вен выделил 2 наиболее частых – с коротким общим стволом и единым устьем при видимом отсутствии общего ствола.

Раздельное впадение левой и средней печеночных вен выявили в 14% наблюдений, что совпадает с данными S. Nakamura (15,6%) и P. Wind (15,7%) [5, 6].

Среди притоков левой и средней печеночных вен основное внимание уделили фиссуральной вене (в классификации S. Nakamura – левая медиальная или вена IV сегмента). Эта вена может впадать в промежутке между левой и средней печеночными венами (20%). Чаше (16%) такое слияние происходило при открытых кавальных воротах, что грозит реальной опасностью повреждения фиссуральной вены при экстрапаренхиматозном раздельном выделении левой и средней печеночных вен.

По нашим данным, экстрапаренхиматозное выделение общего ствола левой и средней печеночных вен возможно и целесообразно в 75% наблюдений. В остальных ситуациях может быть предпринята попытка раздельного выделения левой и средней печеночных вен, однако при этом в 16% наблюдений высок риск повреждения фиссуральной вены, впадающей непосредственно между левой и средней печеночными венами. В таких ситуациях лучше отказаться от раздельного выделения печеночных вен в пользу выделения их общего устья или обеих вен одним блоком при раздельном впадении.

Левая дорзальная вена (левая верхняя вена или вена II сегмента) и вена VIII сегмента печени (правая передневерхняя вена), которые, помимо фиссуральной, учитывала классификация S. Nakamura, с нашей точки зрения, имеют меньшее практическое значение. Во всех анализированных наблюдениях левая дорзальная вена впадала в левую полуокружность левой печеночной вены, вена VIII сегмента печени – в правую стенку средней печеночной вены, поэтому места слияния этих вен должны быть легко доступны для визуального контроля при экстрапаренхиматозном выделении левой и средней печеночных вен. Поскольку впадение указанных притоков, как правило, происходит в паренхиме печени под капсулой органа, риск их повреждения существенно снижается при экстрапаренхиматозном выделении левой и средней печеночных вен. При самостоятельном впадении левой дорзальной вены и вены VIII сегмента печени в нижнюю полуокружность устья этих притоков, как свидетельствуют данные S. Nakamura, сохраняют указанные взаимоотношения со средней и левой печеночными венами (рис. 6). Риск повреждения притоков в таких ситуациях не повышается, поскольку выделение боковых, не обращенных друг к другу стенок средней и левой печеночных вен? происходит под контролем зрения.



**Рис. 6.** Варианты анатомии устья левой и средней печеночной вены. Печеночная вена VIII сегмента (ПБСVIII) и дорзальная левая печеночная вена (ДЛПВ) впадают в нижнюю полуокружность вены отдельно от левой (ЛПВ) и средней (СПВ) печеночных вен. ФВ – фиссуральная вена, ППВ – правая печеночная вена.

При сегментарной резекции правой доли печени немаловажное значение имеет учет индивидуальных особенностей венозного дренажа VI и VII сегментов печени. В ряде наблюдений при хорошо развитой нижней правой печеночной вене возможна циркулярная резекция или перевязка правой верхней печеночной вены, что может потребоваться при поражении VII и (или) VIII сегментов печени. Учет взаимоотношения бассейнов дренирования печеночных вен крайне важен в трансплантологии. Известно, что правая верхняя печеночная вена в большинстве наблюдений является доминирующим сосудом, дренирующим правую долю печени. В нашей серии наблюдений такой вариант имел место в 88% наблюдений, что не противоречит данным других авторов. С.В. Готье и соавт. (2008) [7] у 67,9% пациентов выявили единственную правую печеночную вену. В.С. Шапкиным нижняя печеночная вена обнаружена в 16 (32%) из 50 исследованных органов. Крупные вены диаметром до 5 мм имели место в 4 (8%) наблюдениях. По данным 80 аутопсий, выполненных R. Masselot [8], нижняя печеночная вена выявлена в 23% наблюдений. Многие авторы сходятся во мнении, что анатомия нижних правых печеночных вен у взрослых чрезвычайно вариабельна. В классической работе [5] выявлены значимые по диаметру нижние печеночные вены в 95% наблюдений. Сходная частота (84%) отмечена и в другом исследовании [9], однако сосуды, сопоставимые по диаметру с верхней правой печеночной веной (5–10 мм), выявлены только в 16,67% наблюдений. С.В. Готье и соавт. [7] обнаружили равноценные верхнюю и нижнюю печеночные вены у 25,9% доноров. В нашем исследовании нижняя печеночная вена имела диаметр, равный или больше диаметра верхней печеночной вены в 12% наблюдений.

● **Заключение**

Для уточнения индивидуальных особенностей нормальной сосудистой анатомии печени необходимым и достаточным является исследование двухмерных аксиальных изображений, которые могут быть получены как на мульти-, так и на однодетекторном томографе. Получаемая таким образом информация достаточна для определения анатомических вариантов магистральных (долевых и секторальных) ветвей афферентных сосудов печени, печеночных вен в кавальных воротах и типов глиссоновых ворот печени. Полученные данные являются необходимыми для планирования хирургического вмешательства на печени.

● **Список литературы**

1. *Couinaud C.* Lobes et segmentes hepaticues: notes sur architecture anatomique et chirurgical du foie. *Presse Med.*, 1954. P. 105–310.
2. *Шапкин В.С.* Резекция печени. М.: Медицина, 1967. С. 25–26.
3. *Hardy K.J.* The hepatic veins // *Aust. N.Z.J. Surg.* 1972. V. 42. P. 11–14.
4. *Baird R.A., Britton R.C.* The surgical anatomy of the hepatic veins: variations and their implications for auxiliary lobar transplantation // *J. Surg. Res.* 1973. V. 15. P. 345–347.
5. *Nakamura S., Tsuzuki T.* Surgical anatomy of the hepatic veins and the inferior vena cava // *Surg. Gynecol. Obstet.* 1983. V. 152. P. 43–50.
6. *Wind P., Douard R., Cugnenc P.H., Chevallier J.M.* Anatomy of the common trunk of the middle and left hepatic veins: application to liver Transplantation // *Surg. Radiol. Anat.* 1999. V. 21. P. 17–21.
7. *Готье С.В., Константинов Б.А., Цирульникова О.М.* Трансплантация печени. М.: Мед. инф. аг-во, 2008. С. 86–87.
8. *Masselot R., Leborgne J.* Anatomical study of the hepatic veins // *Anat. Clin.* 1997. № 8. P. 109–110.
9. *Dai Y.H.* Applied anatomic study of the drainage of the human segmental hepatic veins // *Zhonghua Wai Ke Za Zhi.* 1988. V. 26. P. 568–571, 575.