

DOI: 10.16931/1995-5464.2017311-18

Современная хирургическая тактика при рубцовых стриктурах желчных протоков. Тенденции и нерешенные вопросы

Вишневский В.А.¹, Ефанов М.Г.^{2*}, Икрамов Р.З.¹, Варава А.Б.¹, Трифонов С.А.¹

¹ ФГБУ «Институт хирургии им. А.В. Вишневского» Минздрава России; 117997, Москва, ул. Большая Серпуховская, д. 27, Российская Федерация

² ГБУЗ «Московский клинический научный центр им. А.С. Логинова» ДЗМ; 111123, Москва, шоссе Энтузиастов, д. 86, Российская Федерация

Цель. Оценить современные тенденции в хирургии рубцовых стриктур желчных протоков на основе анализа отдаленных результатов различных вариантов вмешательств на желчных протоках, выполненных в крупном федеральном хирургическом центре за длительный период времени.

Материал и методы. За период более 30 лет рассмотрен опыт хирургического лечения 349 пациентов с доброкачественными стриктурами желчных протоков. Восстановление желчеоттока посредством открытых операций произведено 301 (86%) пациенту. Антеградные чрескожные эндобилиарные вмешательства (чрескожная чреспеченочная холангиостомия, баллонная дилатация стриктур) выполнены 48 (14%) пациентам. Отдаленные результаты прослежены у 296 (85%) из 349 больных, из них у 258 больных с открытыми операциями и у 38 пациентов с эндобилиарными вмешательствами.

Результаты. У 214 (83%) из 258 больных в отдаленном периоде получены хорошие результаты, заключавшиеся в отсутствии атак холангита. У 44 (17%) больных имел место рецидив стриктуры в сроки наблюдения более 20 лет. Эндобилиарная коррекция желчеоттока проводилась в сроки от 6 до 28 мес (в среднем 17 ± 10 мес). У 12 (25%) пациентов лечение закончено, признаков рецидива стриктуры нет (сроки наблюдения 4–24 мес).

Заключение. Для разработки полноценной доктрины хирургического лечения рубцовых стриктур желчных протоков с учетом возможностей современных методов миниинвазивной коррекции желчеоттока необходимо дальнейшее накопление опыта применения эндобилиарных вмешательств, в том числе проведение контролируемых исследований.

Ключевые слова: желчные протоки, стриктура, рецидив, билиодигестивные анастомозы, антеградные чрескожные билиарные вмешательства.

Modern Surgical Tactics for Benign Biliary Strictures. Trends and Unresolved Issues

Vishnevsky V.A.¹, Efanov M.G.^{2*}, Ikramov R.Z.¹, Varava A.B.¹, Trifonov S.A.¹

¹ A.V. Vishnevsky Institute of Surgery, Ministry of Health of Russia; 27, Bol'shaya Serpukhovskaya str., Moscow, 117997, Russian Federation

² A.S. Loginov Moscow Clinical Scientific Center, Department of Health of Moscow; 86, Shosse Entuziastov, 111123, Russian Federation

Aim. To assess current trends in surgery of benign biliary strictures by using of analysis of long-term results of various biliary interventions performed in the large federal surgical center for a long time.

Materials and Methods. Surgical treatment of 349 patients with benign biliary strictures has been considered for more than 30 years. Open surgery to restore bile flow was performed in 301 (86%) patients. Percutaneous antegrade transhepatic procedures (balloon dilatation, cholangiostomy) were performed in 48 (14%) patients. Long-term outcomes were estimated in 296 (85%) out of 349 patients. There were 258 patients after open surgery and 38 patients after endobiliary procedures among them.

Results. Successful results without episodes of cholangitis were achieved in 214 (83%) out of 258 patients. 44 (17%) patients had recurrent stricture within more than 20 year of follow-up. Endobiliary treatment was applied in terms of 6–28 months (mean 17 ± 10 months). In 12 (25%) patients treatment is completed without signs of recurrent stricture (4–24 months of follow-up).

Conclusion. Further researches including case-control trials are required to develop complete concept of surgical management of benign biliary strictures taking into account the possibilities of percutaneous bile flow restoration.

Key words: bile ducts, stricture, recurrence, biliary digestive anastomoses, antegrade percutaneous biliary interventions.

● Введение

Трудность своевременной и адекватной коррекции повреждений желчных протоков, а также тяжесть отдаленных последствий ставят это осложнение в разряд инвалидизирующих и нередко жизнеугрожающих [1]. Возможность полноценного восстановления желчеоттока из печени определяется характером травмы, уровнем и протяженностью повреждения желчных протоков, а также возможностью адекватного и свободного сопоставления восстанавливаемых или реконструируемых структур. Другими значимыми для исхода травмы условиями являются срок, прошедший с момента травмы, кратность вмешательства, наличие воспалительных изменений, наличие повреждения сосудистых структур, а также квалификация хирурга.

Классические методы хирургического восстановления желчеоттока при рубцовых стриктурах, представляющие собой различные варианты билиодигестивных анастомозов, постепенно уступили место ретроградным эндобилиарным вмешательствам (стентирование, баллонная дилатация) у пациентов с низким уровнем стриктур, в то время как высокие стриктуры до недавнего времени оставались уделом традиционного хирургического лечения, классическим вариантом которого считается формирование гепатикоюноанастомоза на длинной, выключенной по Ру петле тощей кишки [1–3]. В последние годы наблюдается широкое внедрение в повседневную практику специализированных отделений хирургической гепатологии чрескожных

и ретроградных эндобилиарных вмешательств, направленных на коррекцию желчеоттока у пациентов с высокими рубцовыми стриктурами с хорошими ближайшими результатами [4–7]. Отдаленные результаты этих операций недостаточно изучены.

● Материал и методы

За период более 30 лет, к 2015 г. хирургическое лечение прошли 349 пациентов с доброкачественными стриктурами желчных протоков.

Восстановление желчеоттока посредством открытых вмешательств (реконструктивно-восстановительные операции и резекции печени) произведено 301 (86%) пациенту. Антеградные чрескожные эндобилиарные вмешательства (чрескожная чреспеченочная холангиостомия (ЧЧХС) + баллонная дилатация стриктур) выполнены 48 (14%) пациентам. Эндобилиарная коррекция желчеоттока пациентам с рецидивными стриктурами с разрушением конfluence желчных протоков («–2», «–3») стала регулярно выполняться в Институте хирургии с 2013 г.

Отдаленные результаты прослежены у 85% больных (296 из 349). Прослеженность отдаленных результатов в группе открытых вмешательств составила 86% (258 из 301) с продолжительностью наблюдения от 2 до 20 лет. В группе эндобилиарных вмешательств отдаленные результаты изучены у 79% пациентов (38 из 48) в сроки от 4 мес до 2 лет.

В группе открытых вмешательств наиболее частой причиной повреждения желчных про-

Сведения об авторах [Authors info]

Вишневский Владимир Александрович – доктор мед. наук, профессор, заведующий отделением абдоминальной хирургии №2 ФГБУ “Институт хирургии им. А.В. Вишневского” МЗ РФ.

Ефанов Михаил Германович – доктор мед. наук, руководитель отдела гепатопанкреатобилиарной хирургии ГБУЗ МКНЦ им. А.С. Логинова ДЗМ.

Икрамов Равшан Зияевич – доктор мед. наук, главный научный сотрудник отделения абдоминальной хирургии №2 ФГБУ “Институт хирургии им. А.В. Вишневского” МЗ РФ.

Варава Алексей Борисович – младший научный сотрудник отделения рентгенохирургических методов диагностики и лечения ФГБУ “Институт хирургии им. А.В. Вишневского” МЗ РФ.

Трифонов Сергей Александрович – клинический ординатор отделения абдоминальной хирургии №2 ФГБУ “Институт хирургии им. А.В. Вишневского” МЗ РФ.

Для корреспонденции *: Ефанов Михаил Германович – 11123, Москва, шоссе Энтузиастов, д. 86, Российская Федерация. Тел.: 8-916-105-88-30. E-mail: m.efanov@mknc.ru

Vishnevsky Vladimir Alexandrovich – Doct. of Med. Sci., Professor, Head of the Department of Abdominal Surgery №2, A.V. Vishnevsky Institute of Surgery, Moscow.

Efanov Mikhail Germanovich – Doct. of Med. Sci., Head of the Department of Hepato-pancreatobiliary Surgery, A.S. Loginov Moscow Clinical Scientific Center, Moscow.

Ikramov Ravshan Ziyavovich – Doct. of Med. Sci., Chief Researcher of the Department of Abdominal Surgery №2, A.V. Vishnevsky Institute of Surgery, Moscow.

Varava Aleksey Borisovich – Junior Research of the X-ray Surgery Department of A.V. Vishnevsky Institute of Surgery, Moscow.

Trifonov Sergey Alexandrovich – Resident of the Department of Abdominal Surgery №2, A.V. Vishnevsky Institute of Surgery, Moscow.

For correspondence *: Efanov Mikhail Germanovich – Department of Hepato-pancreatobiliary Surgery, Moscow Clinical Scientific Center, 11123, Shosse Entuziastov, 86, Moscow, Russian Federation. Phone: +7-916-105-88-30. E-mail: m.efanov@mknc.ru

токов являлась предшествовавшая холецистэктомия – 238 (92,3%) из 258 пациентов. Другими причинами формирования стриктуры были резекция желудка – 8 (3,1%) наблюдений, закрытая травма живота – 4 (1,6%), резекция общего желчного протока по поводу кистозной трансформации – 1 (1,1%), операция Бегера – 1 (0,4%), панкреатодуоденальная резекция – 1 (0,4%), резекция печени – 1 (0,4%), другие – 4 (1,6%). У 2/3 пациентов (169, 69%) холецистэктомия была выполнена лапароскопическим доступом. На момент поступления в Институт хирургии 109 (42%) пациентов имели в анамнезе две и более операций по поводу травмы желчных протоков.

Реконструктивно-восстановительные операции по поводу стриктур ранее сформированных гепатикоеюноанастомозов были выполнены 109 (42%) пациентам из 258. Эндобилиарная коррекция желчеоттока по поводу стриктуры ранее сформированного билиодигестивного анастомоза (БДА) выполнена 36 (75%) пациентам из 48.

Для оценки уровня стриктур использовали классификацию Э.И. Гальперина и Н. Bismuth. Типы стриктур «0» и «-1» по классификации Э.И. Гальперина (соответствующие III типу по классификации Н. Bismuth) рассматривали совокупно ввиду общности тактики и результатов лечения.

● Результаты

Наиболее информативными методами диагностики являлись прямая холангиография и МРХПГ, чувствительность которых была одинаковой и составила 93%. Чувствительность УЗИ и КТ составила 43 и 38% соответственно.

В таблице представлены уровни стриктуры у прослеженных 258 пациентов с открытыми операциями и всех 48 пациентов с эндобилиарными вмешательствами. 83 (32%) из 258 пациентов, перенесших открытые операции, имели наиболее сложные и прогностически неблагоприятные типы стриктур с разобщением долевых протоков: тип «-2» и тип «-3» (26 и 6% соответственно). Разобщающая стриктура имела место у 10 (21%) пациентов, перенесших эндобилиарную коррекцию желчеоттока.

Из 301 пациента с открытыми вмешательствами у 271 (90%) коррекция желчеоттока осуществлялась за счет классической реконструктивной операции формирования гепатикоеюноанастомоза на петле по Ру. У 9 (3%) пациентов выполнены другие варианты открытых вмешательств на протоках (формирование билиодигестивного соустья на петле по Брауну, реконструкция холедоходуоденоанастомоза, пластика протоков). У 21 (7%) пациента выполнена анатомическая резекция печени (удаление двух и более сегментов).

При открытых операциях полное иссечение рубцовых тканей и формирование широкого соустья (>1,5 см) были возможны у 93–100% больных с уровнем стриктуры «-1». При стриктурах «-2» такая возможность представилась только у 70% больных. При стриктурах «-3», в связи с невозможностью полного иссечения рубцовых тканей и формирования широкого соустья, радикальным способом лечения являлась обширная резекция печени, выполненная у 10 пациентов.

Показаниями к обширным резекциям печени (удаление трех и более сегментов) являлись: 1) полное разрушение долевого протока с распространением рубцового процесса на сегментарные внутривнутрипеченочные желчные пути, при сохранности контралатерального долевого протока и внепеченочных желчных путей; 2) абсцедирующий холангит; 3) внутривнутрипеченочный холангиолитиаз; 4) повреждение магистральных афферентных сосудов доли; 5) сочетание вышеперечисленных показаний.

У 214 (83%) из 258 прослеженных в отдаленном периоде больных получены хорошие результаты, заключавшиеся в отсутствии атак холангита. У 44 (17%) больных имел место рецидив стриктуры. Частота рецидива стриктур находилась в прямой зависимости от возможности сформировать широкий анастомоз, иссечь рубцовые ткани, а также от типа стриктуры. С повышением уровня стриктуры частота рецидивов достоверно увеличивалась. Наиболее часто рецидивы имели место у больных с типом стриктуры «-2» ($n = 42$). Среди 10 больных со стриктурой «-3», оперированных радикально в объеме обширной резекции, отдаленные результаты

Уровни стриктур по классификации Э.И. Гальперина и Н. Bismuth

Тип стриктуры	Варианты хирургического лечения	
	Формирование БДА, n (%) [*]	Эндобилиарные вмешательства, n (%)
+2 (Гальперин), I (Bismuth)	8 (3)	1 (2)
+1 (Гальперин), II (Bismuth)	61 (24)	31 (65)
0, -1 (Гальперин), III (Bismuth)	106 (41)	4 (8)
-2 (Гальперин), IV (Bismuth)	66 (26)	10 (21)
-3 (Гальперин)	17 (6)	0
Итого:	258	48

Примечание. * – представлены данные только пациентов с прослеженными отдаленными результатами.

прослежены у 6 человек, рецидив отмечен у одной пациентки (клиническое наблюдение). Семь пациентов со стриктурой «-3», которым формирование гепатикоеюноанастомозов на петле по Ру вынужденно было завершено на сменных транспеченочных дренажах, длительное время наблюдались с регулярной заменой дренажей. До 2013 г. все пациенты с рецидивом стриктуры подвергались повторной открытой восстановительной операции. Анализированы результаты подобных операций у 28 пациентов. У 20 из них получены хорошие и удовлетворительные результаты (редкие атаки холангита, разрешавшегося при консервативной терапии).

Из 21 пациента, перенесшего резекции печени в объеме анатомического удаления двух и более сегментов печени, отдаленные результаты прослежены у 10. За исключением представленной в клиническом наблюдении пациентки у остальных прослеженных пациентов результаты расценены как хорошие и удовлетворительные.

Эндобилиарная коррекция желчеоттока проводилась в сроки от 6 до 28 мес (в среднем лечение 17 ± 10 мес). У 12 (25%) пациентов лечение закончено, транспеченочные дренажи удалены. Признаков рецидива стриктуры нет (сроки наблюдения 4–24 мес). У 26 пациентов лечение продолжается на различных этапах.

Клиническое наблюдение

Пациентка Л., 65 лет, поступила в Институт хирургии им. А.В. Вишневского в 2010 г. с жалобами на частые (до 1–2 раз в неделю) эпизоды повышения температуры, сопровождающиеся ознобом.

История заболевания: оперирована по поводу хронического калькулезного холецистита в 1997 г. Выполнена плановая лапароскопическая холецистэктомия, осложнившаяся травмой общего печеночного протока, потребовавшей конверсии с формированием гепатикоеюноанастомоза на отключенной по Ру петле тощей кишки. Через 3 года после операции возникли частые атаки холангита. При МРТ выявлена стриктура гепатикоеюноанастомоза. Уровень стриктуры «+1» по Э.И. Гальперину. В 2000 г. выполнена реконструкция гепатикоеюноанастомоза в бигепатикоеюноанастомоз с формированием широкого (2 см) соустья за счет выполнения приема Нерр–Couinaud. Клиника холангита через 4 года. При обследовании диагностирован рецидив стриктуры билиодигестивного соустья. По данным МРТ уровень стриктуры «-2» по Э.И. Гальперину. На операции отмечены рубцовые изменения секторальных протоков, распространяющиеся проксимально в глубину печени, что исключало возможность полного иссечения рубцовой ткани. Диаметр просвета секторальных протоков на уровне рубцового сужения – 2–3 мм. Конфлюенс желчных протоков рубцово изменен. Принимая во внимание невозможность выполнения надежного

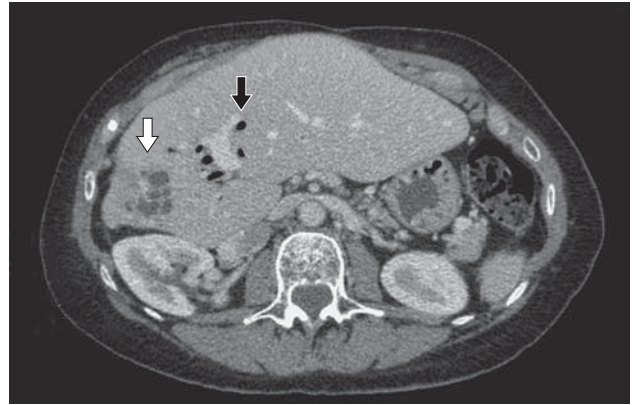


Рис. 1. Компьютерная томограмма. Атрофия правой доли печени с выраженным расширением протоков (белая стрелка). Аэрохолия в расширенных протоках левой доли печени (черная стрелка).

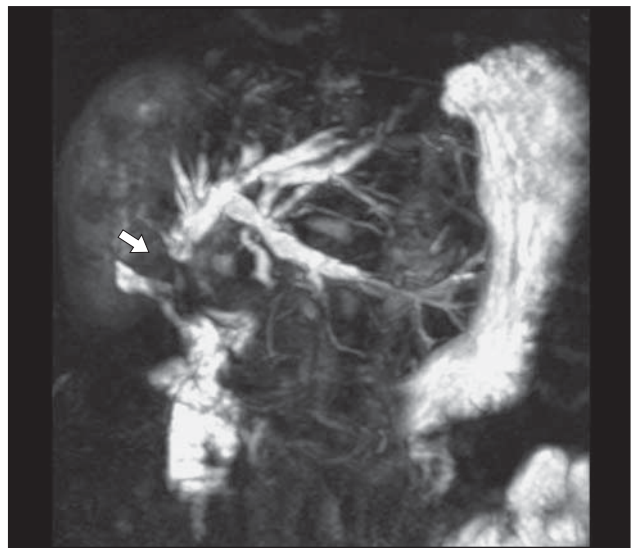


Рис. 2. МРХПГ. Выпадение сигнала на уровне гепатикоеюноанастомоза (стрелка). Расширение протоков левой доли печени.

раздельного гепатикоеюноанастомоза с протоками правой и левой долей печени, в соустье с петлей тощей кишки включена общая площадка, несущая устья левого долевого и правых секторальных протоков. В последующем на фоне постоянного приема урсофалька наблюдались редкие атаки рецидивирующего холангита, купируемые курсовым приемом пероральных антибиотиков. Учащение атак холангита в течение 2 мес.

При КТ и МРТ выявлены атрофия правой доли печени, расширение протоков в обеих долях печени (рис. 1, 2).

Оперирована с диагнозом: “Рубцовая стриктура гепатикоеюноанастомоза, тип «-2» по Э.И. Гальперину. Хронический рецидивирующий холангит. Атрофия правой доли печени”. Доступ: лапаротомия с иссечением рубца от правоподреберного доступа. В брюшной полости массивные сращения между печенью, двенадцатиперстной кишкой, гепатодуоденальной связкой. Адгезиолизис. Имеет место выра-

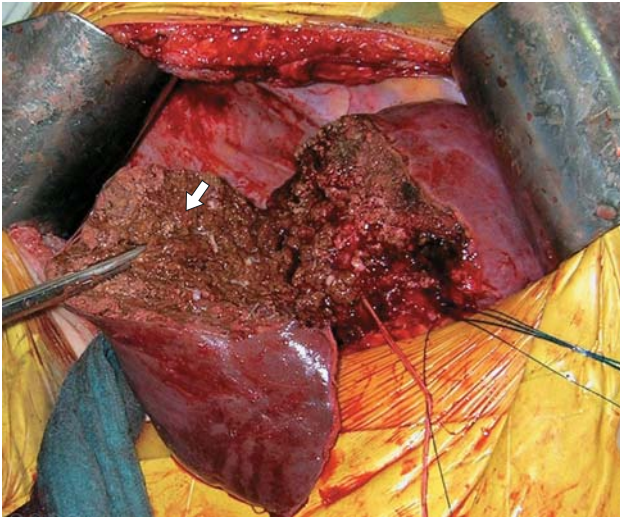


Рис. 3. Операционное фото. Правосторонняя гемигепатэктомия, этап разделения паренхимы печени по срединной портальной фиссуре. Размер правой доли печени (стрелка) уменьшен.

женная гипертрофия левой доли печени, а также выраженная атрофия правой доли. Правая доля плотной консистенции, бугристая. Разобщен гепатикоеюноанастомоз. Соустье кишки с левым печеночным протоком точечное, шириной 1–2 мм. Просвет правого печеночного протока не визуализируется и не выявляется при инструментальной ревизии. Принимая во внимание выраженную атрофию правой доли и отсутствие просвета правого долевого протока за счет его изолированной высокой протяженной рубцовой стриктуры, выполнена правосторонняя гемигепатэктомия, реконструкция гепатикоеюноанастомоза с левым долевым протоком (рис. 3).

Течение послеоперационного периода без осложнений. Через 3 года отмечены рецидивирующие атаки холангита. По поводу стриктуры гепатикоеюноанастомоза в 2013 г. проведен курс сеансов баллонной дилатации билиодигестивного соустья. В дальнейшем на протяжении года безрецидивное течение заболевания.

В представленном наблюдении выбор обширной резекции был продиктован бесперспективностью восстановления билиарного дренажа атрофированной правой доли печени. В то же время рецидив стриктуры билиодигестивного соустья после неоднократных реконструктивных операций оправдывает применение ЧЧХС с баллонной дилатацией стриктуры, продемонстрировавших хороший отдаленный эффект.

● Обсуждение

Холецистэктомия является самой частой причиной травмы желчных протоков. Частота повреждения желчных протоков, не превышавшая при открытых операциях 0,1–0,2%, несколько увеличилась с переходом на лапароскопическую

технику холецистэктомии и составляет в среднем 0,4–0,7% [8–10]. Ежегодно в США травма желчных протоков при холецистэктомии происходит более чем у 2500 человек [11].

Интраоперационная коррекция повреждения желчных протоков считается наиболее благоприятной, но травма желчных протоков распознается во время операции только у 25–32,4% пациентов [12, 13].

Время, прошедшее с момента повреждения желчных протоков до восстановления желчеоттока, варьирует от нескольких дней до 8 лет, в среднем составляя 22 мес [14, 15].

Отсутствие адекватного дренирования желчных протоков приводит к развитию таких типичных осложнений, как хронический холангит, холангиогенное абсцедирование и атрофия лишено адекватного билиарного дренажа фрагмента печени. Если страдает отток желчи из целого органа, развиваются необратимые фиброзные изменения вплоть до вторичного склерозирующего холангита и билиарного цирроза печени.

Выбор метода восстановления адекватного оттока желчи зависит от многих факторов: уровня повреждения протоков, оснащения клиники, в том числе оборудованием, необходимым для антеградных и ретроградных эндобилиарных вмешательств, наличия в штате клиники квалифицированных специалистов. Традиционно применяемые реконструктивные операции в объеме формирования гепатикоеюноанастомоза на петле по Ру, по мнению многих специалистов, являются надежным методом только при сохранности конfluence желчных протоков (стриктуры II типа по Bismuth или «+1», «+2» по Э.И. Гальперину) [14, 16, 17].

Критически важными для прогноза рецидива стриктуры являются следующие факторы:

1. Уровень стриктуры.
2. Полнота иссечения рубцовых тканей.
3. Ширина анастомоза (>15 мм).

С повышением уровня стриктуры частота радикальных вмешательств снижалась, поскольку уменьшались возможности для формирования широкого анастомоза и адекватного иссечения рубцовых тканей. При стриктурах с разобщением долевого печеночного протока результаты резко ухудшаются ввиду невозможности адекватного иссечения рубцовой ткани и формирования широкого соустья [17].

Склонность рубцового процесса вовлекать вышележащие отделы стенки желчных протоков при длительном отсутствии адекватного билиарного дренажа, а также при многократных реконструктивных вмешательствах усугубляет сложность восстановления желчеоттока, в том числе с использованием антеградных чрескожных вмешательств. Основная сложность заключается в разобщении секторальных и сегментарных

желчных протоков восходящим рубцовым процессом или на фоне вторичного склерозирующего холангита. Поэтому на определенном этапе единственным методом решения проблемы ликвидации очага хронического воспаления в печени может стать резекция недренируемого или неадекватно дренируемого фрагмента печени, особенно при развитии жизнеугрожающих септических осложнений. Раннее удаление части печени, необратимо лишенной адекватного оттока желчи, может предотвратить или замедлить развитие фиброзных изменений в остающейся части печени при условии восстановления ее нормального билиарного дренажа [18]. Как правило, удалению подлежит правая доля печени. В наиболее крупном зарубежном опыте обширных резекций печени по поводу последствий травмы желчных протоков при холецистэктомии, принадлежащем авторам из клиники Charité – University (Берлин), из 14 пациентов правосторонняя гемигепатэктомия была выполнена 12 больным [1]. Обширные резекции печени, выполняемые на фоне холангита, связаны с высоким риском угрожающих жизни осложнений. Летальность после обширных резекций в материале S.C. Schmidt и соавт. (2010) составила 14% [1]. Поэтому обширная резекция при посттравматической стриктуре является вынужденной операцией, выполняемой при наличии трудно контролируемых септических осложнений (частые рецидивы хронического холангита, гнойный холангит, холангиогенное абсцедирование) в ситуациях, когда исчерпаны другие методы коррекции нарушенного желчеоттока как основной причины, поддерживающей воспалительный процесс. Гемигепатэктомия также показана при необратимых ишемических изменениях в доле вследствие травмы ее магистрального источника кровоснабжения, чаще печеночной артерии.

Наиболее частым показанием к правосторонней гемигепатэктомии в серии обширных резекций, выполненных в Институте хирургии, была изолированная протяженная стриктура правых секторальных протоков в исходе полной обструкции долевого протока с развитием синдрома отключенной доли печени, нередко с абсцедирующим холангитом или атрофией доли [19]. Среди больных с типом стриктуры «–3» рецидива не отмечено. Мы объясняем этот факт тем, что именно у пациентов с типом стриктуры «–3» выполнялись обширные резекции, результаты которых были хорошими. Вместе с пораженной долей удалялись протоки с наиболее выраженными изменениями, уменьшая тем самым риск рецидива стриктуры в отдаленном периоде.

В настоящее время становятся все более популярными чрескожные антеградные эндобилиарные вмешательства (дренирование, баллонная

дилатация, стентирование), позволяющие обеспечить стойкий лечебный эффект при условии регулярных повторных чрескожных вмешательств. Баллонная дилатация показывает высокую эффективность в лечении рецидивных стриктур высоких мультигепатикоеноаноаномозов. Опыт таких операций накапливается. Очевидны привлекательность малых затрат и хороший непосредственный эффект. Отдаленные результаты баллонных дилатаций при стриктурах билиодигестивных анастомозов подлежат оценке, хотя в настоящее время опубликованы многообещающие данные отдельных клиник, показывающие сохранение проходимости в трехлетний срок у 81% больных, в пятилетний – у 74–88% [5–7]. Отсутствие рецидива стриктуры в сроки до 2 лет у пациентов, перенесших эндобилиарные вмешательства в Институте хирургии, позволяет ожидать продолжительный эффект этого вида лечения.

Относительно малое число пролеченных больных ($n = 12$) и малые сроки наблюдения (до 2 лет) пока не позволяют провести корректное сравнение эффективности открытых и эндобилиарных вмешательств в отношении длительности безрецидивного периода. Но отсутствие рецидива в течение двухлетнего срока у пациентов с высокими стриктурами в сочетании с преимуществами малоинвазивного лечения обосновывает целесообразность дальнейшего накопления опыта применения эндобилиарных вмешательств.

● Заключение

Реконструктивные операции являются эффективным способом восстановления желчеоттока с длительным безрецидивным периодом у пациентов с высокими стриктурами при условии отсутствия выраженного рубцового процесса в воротах печени, разобщающего долевыми и секторальными желчными протоками. Преимущественно унилобарное повреждение желчных протоков с отсутствием возможности формирования надежных желчевыводящих анастомозов с протоками пораженной доли, в том числе при наличии жизнеугрожающих осложнений (абсцедирование, частые атаки холангита и др.), оправдывает выбор обширной резекции печени. Рентгенэндобилиарные антеградные методы лечения высоких рубцовых стриктур оправданы у пациентов с высоким риском рецидива и других осложнений реконструктивной операции. Для разработки полноценной доктрины хирургического лечения рубцовых стриктур желчных протоков с учетом возможностей современных методов малоинвазивной коррекции желчеоттока необходимо дальнейшее накопление опыта применения эндобилиарных вмешательств, в том числе проведение контролируемых исследований.

● Список литературы

- Schmidt S.C., Fikatas P., Denecke T., Schumacher G., Aurich F., Neumann U., Seehofer D. Hepatic resection for patients with cholecystectomy related complex bile duct injury. *Eur. Surg.* 2010; 42 (2): 77–82. DOI: 10.1007/s10353-010-0524-3.
- Гальперин Э.И., Чевокин А.Ю., Кузовлев Н.Ф., Дюжева Т.Г., Гармаев Б.Г. Диагностика и лечение различных типов высоких рубцовых стриктур печеночных протоков. *Хирургия.* 2004; 5: 26–31.
- Чевокин А.Ю. Технические особенности формирования прецизионных анастомозов при рубцовых стриктурах желчных протоков. *Анналы хирургической гепатологии.* 2011; 16 (3): 79–86.
- Шаповальянц С.Г., Орлов С.Ю., Будзинский С.А., Федоров Е.Д., Матросов А.Л., Мылников А.Г. Эндоскопическая коррекция рубцовых стриктур желчных протоков. *Анналы хирургической гепатологии.* 2006; 11 (2): 57–64.
- Ko G.Y., Sung K.B., Yoon H.K., Kim K.R., Gwon D.I., Lee S.G. Percutaneous transhepatic treatment of hepaticobiliary anastomotic biliary strictures after living donor liver transplantation. *Liver Transpl.* 2008; 14 (9): 1323–1332. DOI: 10.1002/lt.21507.
- Janssen J.J., van Delden O.M., van Lienden K.P., Rauws E.A., Busch O.R., van Gulik T.M., Gouma D.J., Laméris J.S. Percutaneous balloon dilatation and long-term drainage as treatment of anastomotic and nonanastomotic benign biliary strictures. *Cardiovasc. Intervent. Radiol.* 2014; 37 (6): 1559–1567. DOI: 10.1007/s00270-014-0836-y.
- Fidelman N. Benign biliary strictures: diagnostic evaluation and approaches to percutaneous treatment. *Tech. Vasc. Interv. Radiol.* 2015; 18 (4): 210–217. DOI: 10.1053/j.tvir.2015.07.004.
- Flum D.R., Cheadle A., Prael C., Dellinger E.P., Chan L. Bile duct injury during cholecystectomy and survival in medicare beneficiaries. *JAMA.* 2003; 290 (16): 2168–2173. DOI: 10.1001/jama.290.16.2168.
- Lai E.C., Lau W.Y. Mirizzi syndrome: history, present and future development. *ANZ J. Surg.* 2006; 76 (4): 251–257. DOI: 10.1111/j.1445-2197.2006.03690.x.
- Adamsen S., Hansen O.H., Funch-Jensen P., Schulze S., Stage J.G., Wara P. Bile duct injury during laparoscopic cholecystectomy: a prospective nationwide series. *J. Am. Coll. Surg.* 1997; 184 (6): 571–578. PMID: 9179112.
- Sahajpal A.K., Chow S.C., Dixon E., Greig P.D., Gallinger S., Wei A.C. Bile duct injuries associated with laparoscopic cholecystectomy timing of repair and long-term outcomes. *Arch. Surg.* 2010; 145 (8): 757–763. DOI: 10.1001/archsurg.2010.153.
- Sicklick J.K., Camp M.S., Lillemoe K.D., Melton G.B., Yeo C.J., Campbell K.A., Talamini M.A., Pitt H.A., Coleman J.A., Sauter P.A., Cameron J.L. Surgical management of bile duct injuries sustained during laparoscopic cholecystectomy: perioperative results in 200 patients. *Ann. Surg.* 2005; 241 (5): 786–792.
- de Reuver P.R., Rauws E.A., Bruno M.J., Lameris J.S., Busch O.R., van Gulik T.M., Gouma D.J. Survival in bile duct injury patients after laparoscopic cholecystectomy: a multidisciplinary approach of gastroenterologists, radiologists, and surgeons. *Surgery.* 2007; 142 (1): 1–9. DOI: 10.1016/j.surg.2007.03.004.
- Chaudhary A., Chandra A., Negi S.S., Sachdev A. Reoperative surgery for postcholecystectomy bile duct injuries. *Dig. Surg.* 2002; 19 (1): 22–27. DOI: 10.1159/000052001.
- Chijiwa K., Yamashita H., Yoshida J., Kuroki S., Tanaka M. Current management and long-term prognosis of hepatolithiasis. *Arch. Surg.* 1995; 130 (2): 194–197. DOI: 10.1001/archsurg.1995.01430020084016.
- Ji-Qi Yan, Cheng-Hong Peng, Jia-Zeng Ding, Wei-Ping Yang, Guang-Wen Zhou, Yong-Jun Chen, Zong-Yuan Tao, Hong-Wei Li. Surgical management in biliary restrictive after Roux-en-Y hepaticojejunostomy for bile duct injury. *World J. Gastroenterol.* 2007; 13 (48): 6598–6602. DOI: 10.3748/wjg.v13.i48.6598.
- Вишневецкий В.А., Кубышкин В.А., Ефанов М.Г., Олесов О.Д. Посттравматические стриктуры проксимальных внепеченочных желчных протоков. Протокол доклада на 2611-м заседании Московского общества хирургов от 18.10.07. *Хирургия.* 2009; 3: 70–72.
- Hammel P., Couvelard A., O’toole D., Ratouis A., Sauvanet A., Fléjou J.F., Degott C., Belghiti J., Bernades P., Valla D., Ruszniewski P., Lévy P. Dregression of liver fibrosis after biliary drainage in patients with chronic pancreatitis and stenosis of the common bile duct. *N. Engl. J. Med.* 2001; 344 (6): 418–423.
- Вишневецкий В.А., Назаренко И.А. Резекции печени в лечении посттравматических рубцовых стриктур желчных протоков и желчно-гнойных печеночных свищей. *Анналы хирургической гепатологии.* 2003; 8 (2): 85–92.

● References

- Schmidt S.C., Fikatas P., Denecke T., Schumacher G., Aurich F., Neumann U., Seehofer D. Hepatic resection for patients with cholecystectomy related complex bile duct injury. *Eur. Surg.* 2010; 42 (2): 77–82. DOI: 10.1007/s10353-010-0524-3.
- Galperin E.I., Chevokin A.Iu., Kuzovlev N.F., Dyuzheva T.G., Garmayev B.G. Diagnosis and treatment of various types of high cicatricial strictures of the hepatic ducts. *Khirurgiya.* 2004; 5: 26–31. (In Russian)
- Chevokin A.Iu. Technical features of precision anastomoses in cicatricial strictures of the bile ducts. *Annaly khirurgicheskoy gepatologii.* 2011; 16 (3): 79–86. (In Russian)
- Shapovaliantc S.G., Orlov S.Iu., Budzinskii S.A., Fedorov E.D., Matrosov A.L., Mylnikov A.G. Endoscopic correction of cicatricial strictures of the bile duct. *Annaly khirurgicheskoy gepatologii.* 2006; 11 (2): 57–64. (In Russian)
- Ko G.Y., Sung K.B., Yoon H.K., Kim K.R., Gwon D.I., Lee S.G. Percutaneous transhepatic treatment of hepaticobiliary anastomotic biliary strictures after living donor liver transplantation. *Liver Transpl.* 2008; 14 (9): 1323–1332. DOI: 10.1002/lt.21507.
- Janssen J.J., van Delden O.M., van Lienden K.P., Rauws E.A., Busch O.R., van Gulik T.M., Gouma D.J., Laméris J.S. Percutaneous balloon dilatation and long-term drainage as treatment of anastomotic and nonanastomotic benign biliary strictures. *Cardiovasc. Intervent. Radiol.* 2014; 37 (6): 1559–1567. DOI: 10.1007/s00270-014-0836-y.
- Fidelman N. Benign biliary strictures: diagnostic evaluation and approaches to percutaneous treatment. *Tech. Vasc. Interv. Radiol.* 2015; 18 (4): 210–217. DOI: 10.1053/j.tvir.2015.07.004.
- Flum D.R., Cheadle A., Prael C., Dellinger E.P., Chan L. Bile duct injury during cholecystectomy and survival in medicare beneficiaries. *JAMA.* 2003; 290 (16): 2168–2173. DOI: 10.1001/jama.290.16.2168.
- Lai E.C., Lau W.Y. Mirizzi syndrome: history, present and future development. *ANZ J. Surg.* 2006; 76 (4): 251–257. DOI: 10.1111/j.1445-2197.2006.03690.x.
- Adamsen S., Hansen O.H., Funch-Jensen P., Schulze S., Stage J.G., Wara P. Bile duct injury during laparoscopic cholecystectomy: a prospective nationwide series. *J. Am. Coll. Surg.* 1997; 184 (6): 571–578. PMID: 9179112.
- Sahajpal A.K., Chow S.C., Dixon E., Greig P.D., Gallinger S., Wei A.C. Bile duct injuries associated with laparoscopic

- cholecystectomy timing of repair and long-term outcomes. *Arch. Surg.* 2010; 145 (8): 757–763. DOI: 10.1001/archsurg.2010.153.
12. Sicklick J.K., Camp M.S., Lillemoe K.D., Melton G.B., Yeo C.J., Campbell K.A., Talamini M.A., Pitt H.A., Coleman J.A., Sauter P.A., Cameron J.L. Surgical management of bile duct injuries sustained during laparoscopic cholecystectomy: perioperative results in 200 patients. *Ann. Surg.* 2005; 241 (5): 786–792.
 13. de Reuver P.R., Rauws E.A., Bruno M.J., Lameris J.S., Busch O.R., van Gulik T.M., Gouma D.J. Survival in bile duct injury patients after laparoscopic cholecystectomy: a multidisciplinary approach of gastroenterologists, radiologists, and surgeons. *Surgery.* 2007; 142 (1): 1–9. DOI: 10.1016/j.surg.2007.03.004.
 14. Chaudhary A., Chandra A., Negi S.S., Sachdev A. Reoperative surgery for postcholecystectomy bile duct injuries. *Dig. Surg.* 2002; 19 (1): 22–27. DOI: 10.1159/000052001.
 15. Chijiwa K., Yamashita H., Yoshida J., Kuroki S., Tanaka M. Current management and long-term prognosis of hepatolithiasis. *Arch. Surg.* 1995; 130 (2): 194–197. DOI: 10.1001/archsurg.1995.01430020084016.
 16. Ji-Qi Yan, Cheng-Hong Peng, Jia-Zeng Ding, Wei-Ping Yang, Guang-Wen Zhou, Yong-Jun Chen, Zong-Yuan Tao, Hong-Wei Li. Surgical management in biliary restructure after Roux-en-Y hepaticojejunostomy for bile duct injury. *World J. Gastroenterol.* 2007; 13 (48): 6598–6602. DOI: 10.3748/wjg.v13.i48.6598.
 17. Vishnevsky V.A., Kubyskin V.A., Efanov M.G., Olesov O.D. Posttraumatic stricture of proximal extrahepatic bile ducts. The Protocol report on 2611-th meeting of the Moscow society of surgeons from 18.10.07. *Khirurgiya.* 2009; 3: 70–72. (In Russian)
 18. Hammel P., Couvelard A., O’toole D., Ratouis A., Sauvanet A., Fléjou J.F., Degott C., Belghiti J., Bernades P., Valla D., Ruzsiewicz P., Lévy P. Dregression of liver fibrosis after biliary drainage in patients with chronic pancreatitis and stenosis of the common bile duct. *N. Engl. J. Med.* 2001; 344 (6): 418–423.
 19. Vishnevskii V.A., Nazarenko I.A. Liver resection in treatment of post-traumatic cicatricial strictures of the bile ducts and gall-purulent hepatic fistulae. *Annaly khirurgicheskoy gepatologii.* 2003; 8 (2): 85–92. (In Russian)

Статья поступила в редакцию журнала 23.06.2017.
Received 23 June 2017.