

DOI: 10.16931/1995-5464.2017345-54

## Рентгенохирургические методы лечения рубцовых стриктур билиодигестивных анастомозов: вопросы для дискуссии

Кулезнева Ю.В.<sup>1\*</sup>, Мелехина О.В.<sup>1</sup>, Курмансеитова Л.И.<sup>2</sup>,  
Ефанов М.Г.<sup>1</sup>, Цвиркун В.В.<sup>1</sup>, Алиханов Р.Б.<sup>1</sup>, Патрушев И.В.<sup>1</sup>

<sup>1</sup> ГБУЗ “Московский клинический научный центр им. А.С. Логинова”; 111123, Москва, шоссе Энтузиастов, д. 86, Российская Федерация

<sup>2</sup> Клиника эндоскопической и малоинвазивной хирургии Ставропольского государственного медицинского университета; 355042, г. Ставрополь, ул. 50 лет ВЛКСМ, д. 18, Российская Федерация

**Цель.** Определить показания и оценить возможности антеградных эндобилиарных вмешательств при рубцовых стриктурах билиодигестивных анастомозов.

**Материал и методы.** С 2012 г. по май 2017 г. на лечении находилось 65 больных с рубцовыми стриктурами билиодигестивных анастомозов. Среди них 48 женщин и 17 мужчин в возрасте от 25 до 82 лет. Гепатикоэнтероанастомоз был сформирован у 36 больных, бигепатикоэюноанастомоз – у 26 и тригепатикоэюноанастомоз – у 3 пациентов. Методика антеградного вмешательства заключалась в чрескожной пункции желчного протока, реканализации и баллонной дилатации зоны стриктуры с установкой транспеченочного дренажа 8–10 Fr. В дальнейшем повторные баллонные дилатации и смену транспеченочных дренажей на 14 Fr осуществляли через каждые 2,5–3 мес. Процедуры завершали, если при очередной баллонной дилатации “талия” баллона не определялась.

**Результаты.** Технически манипуляция была успешно выполнена у 97% больных. Продолжительность дренирования составила от 9 до 24 мес. Число баллонных дилатаций – от 3 до 8 у одного пациента. У 27 больных процесс лечения закончен, они находятся под динамическим наблюдением. Максимальный срок наблюдения после окончания лечения составляет 32 мес. Данных за рецидив стриктуры на настоящий момент нет ни у одного больного. В обсуждении представлены мнения международных экспертов относительно тактики ведения пациентов с рубцовыми стриктурами билиодигестивных анастомозов, а также технических аспектов антеградных вмешательств на желчных протоках.

**Заключение.** Рентгенохирургические методы лечения рубцовых стриктур билиодигестивных анастомозов показывают долгосрочную эффективность, которая в ряде случаев превышает эффективность традиционных методов. Однако с целью систематизации данных и выработки единой тактики ведения больных создан Национальный реестр больных с доброкачественными билиарными стриктурами. Адрес сайта: <https://www.pbds.info>.

**Ключевые слова:** рубцовые стриктуры билиодигестивных анастомозов, антеградные эндобилиарные вмешательства, баллонная дилатация, транспеченочное дренирование желчных протоков.

## X-Ray Surgical Treatment of Benign Strictures of Biliodigestive Anastomosis: Questions for Discussion

Kulezneva Yu.V.<sup>1\*</sup>, Melekhina O.V.<sup>1</sup>, Kurmanseitova L.I.<sup>2</sup>,  
Efanov M.G.<sup>1</sup>, Tsvirkun V.V.<sup>1</sup>, Alikhanov R.B.<sup>1</sup>, Patrushev I.V.<sup>1</sup>

<sup>1</sup> A.S. Loginov Moscow Clinical Scientific Center, Department of Health of Moscow; 86, Shosse Entuziastov, 111123, Russian Federation

<sup>2</sup> Clinic of Endoscopic and Minimally Invasive Surgery, Stavropol State Medical University, 18, str. 50 years old VLKSM, Stavropol, 355042, Russian Federation

**Aim.** To determine the indications and to evaluate the possibilities of antegrade percutaneous biliary interventions for benign strictures of biliary-enteric anastomosis.

**Material and Methods.** From 2012 to May 2017 sixty five patients with benign strictures of biliary-enteric anastomoses were treated. There were 48 women and 17 men aged 25–82 years. 36 patients had hepaticocenterostomy, 26 patients – double hepaticojejunostomy and 3 patients – triple hepaticojejunostomy. Antegrade intervention consisted of percutaneous puncture of the bile duct, recanalization and balloon dilatation of the stricture with transhepatic drainage tube 8–10 Fr deployment. In the future redo balloon dilatations and exchange of transhepatic drainage tube at 14 Fr have been performed every 2.5–3 months. The procedures were completed if balloon “waist” was not determined during dilatation.

**Results.** The procedure was technically successful in 97% of patients. Drainage time was 9–24 months. There were 3–8 balloon dilatations per patient. Treatment is over in 27 patients and they are under follow-up. Maximum time after the end of treatment was 32 months. None patient had recurrent stricture at present time. International experts' opinions about biliary-enteric anastomoses strictures management and technical aspects of antegrade biliary interventions are discussed.

**Conclusion.** X-ray surgical methods for benign strictures of biliary-enteric anastomosis show long-term efficacy, which exceeds an effectiveness of traditional methods in some cases. However, National Register of Patients with Benign Biliary Strictures was created for data collection and development of uniform management of these patients. Site address: <https://www.pbds.info>.

**Key words:** *benign strictures of biliary-enteric anastomoses, percutaneous biliary interventions, balloon dilatation, transhepatic drainage of bile ducts.*

## ● Введение

Выбор способа лечения рубцовых билиарных стриктур остается большой проблемой не только для хирургов, но и для пациентов, чье состояние в большинстве своем является следствием ятрогенной травмы желчных протоков. Реконструктивные операции, с одной стороны, кажутся более радикальными, но, с другой стороны, являются более травматичными, а в недостаточно опытных руках еще и связаны с высоким риском рецидива стриктуры в достаточно ранние

сроки после операции – от 8 до 40% в ближайшие 5 лет [1, 2]. Кроме того, при высоких стриктурах, разобщающих внутридолевые желчные протоки, нередко встает вопрос о необходимости обширной резекции печени [3, 4].

Эндоскопические манипуляции, направленные на восстановление пассажа желчи, относятся к минимально инвазивным вмешательствам, поэтому легче переносятся пациентами, однако, по данным литературы, вероятность развития рестеноза через 2 года после удаления эндоско-

## Сведения об авторах [Authors info]

**Кулезнева Юлия Валерьевна** – доктор мед. наук, профессор кафедры хирургических болезней №2 МГМСУ им. А.И. Евдокимова, заведующая отделом лучевых методов диагностики и лечения ГБУЗ “МКНЦ им. А.С. Логинова” ДЗМ.

**Мелехина Ольга Вячеславовна** – канд. мед. наук, старший научный сотрудник отделения рентгенохирургических методов диагностики и лечения ГБУЗ “МКНЦ им. А.С. Логинова” ДЗМ.

**Курмансеитова Лиана Ибрагимовна** – канд. мед. наук, врач-хирург клиники эндоскопической и малоинвазивной хирургии Ставропольского ГМУ.

**Ефанов Михаил Германович** – доктор мед. наук, заведующий отделом гепатопанкреатобилиарной хирургии ГБУЗ “МКНЦ им. А.С. Логинова” ДЗМ.

**Цвиркун Виктор Викторович** – доктор мед. наук, профессор, главный научный сотрудник ГБУЗ “МКНЦ им. А.С. Логинова” ДЗМ.

**Алиханов Руслан Богданович** – канд. мед. наук, заведующий отделением хирургии печени и поджелудочной железы ГБУЗ “МКНЦ им. А.С. Логинова” ДЗМ.

**Патрушев Игорь Владимирович** – врач-ординатор ГБУЗ “МКНЦ им. А.С. Логинова” ДЗМ.

**Для корреспонденции\*:** Кулезнева Юлия Валерьевна; Патрушев Игорь Владимирович – 111123, Москва, шоссе Энтузиастов, д. 86, Российская Федерация. Тел.: +7-903-791-62-55; +7-915-367-09-10. E-mail: [kulezniova@yandex.ru](mailto:kulezniova@yandex.ru); [igor-patrushev@mail.ru](mailto:igor-patrushev@mail.ru)

**Kulezneva Julia Valeryevna** – Doct. of Med. Sci., Professor of the Department of Surgical Diseases №2 Yevdokimov Moscow State University of Medicine and Dentistry, Head of the Department of Radiation Diagnostic Methods and Treatment of the Loginov Moscow Clinical Scientific Center.

**Melekhina Olga Vyacheslavovna** – Cand. of Med. Sci., Senior Researcher, Department of X-ray-surgical Methods of Diagnosis and Treatment of the Loginov Moscow Clinical Scientific Center.

**Kurmanseitova Liana Ibrahimovna** – Cand. of Med. Sci., Surgeon of the Clinic for Endoscopic and Minimally Invasive Surgery, Stavropol State Medical University.

**Efanov Mikhail Germanovich** – Doct. of Med. Sci., Head of the Department of Hepatopancreatobiliary Surgery of the Loginov Moscow Clinical Scientific Center.

**Tsvirkun Viktor Viktorovich** – Doct. of Med. Sci., Professor, Chief Scientific Officer of the Loginov Moscow Clinical Scientific Center.

**Alikhanov Ruslan Bogdanovich** – Cand. of Med. Sci., Head of the Department of Liver and Pancreatic Surgery of the Loginov Moscow Clinical Scientific Center.

**Patrushev Igor Vladimirovich** – Resident of the Loginov Moscow Clinical Scientific Center.

**For correspondence\*:** Kulezneva Julia Valeryevna, Patrushev Igor Vladimirovich – 86, Shosse Enthusiastov, Moscow, 111123, Russian Federation. Phone: +7-903-791-62-55; +7-915-367-09-10. E-mail: [kulezniova@yandex.ru](mailto:kulezniova@yandex.ru); [igor-patrushev@mail.ru](mailto:igor-patrushev@mail.ru)

пически установленных пластиковых стентов составляет 20–30% [5]. Но основная проблема заключается в том, что при билиодигестивных анастомозах (БДА), которые формируются на длинной петле кишки по Ру, практически отсутствует возможность эндоскопического доступа.

Рентгенохирургические вмешательства позволяют обеспечить минимально инвазивный доступ в желчные протоки практически в 100% случаев, но их отличает необходимость длительного оставления транспеченочного дренажа (или дренажей), что отражается на качестве жизни пациентов. Тем не менее в настоящее время отмечается тенденция к расширению показаний именно к рентгенохирургическим манипуляциям в лечении рубцовых стриктур желчных протоков.

Основная схема данной методики, которой придерживается большинство авторов, является баллонная дилатация (БД) зоны стриктуры после ее реканализации из транспеченочного доступа, а затем более или менее длительное каркасное дренирование сменными наружновнутренними дренажами.

**Цель работы:** определить показания и оценить возможности антеградных эндобилиарных вмешательств при рубцовых стриктурах билиодигестивных анастомозов.

## ● Материал и методы

С 2012 г. по май 2017 г. на лечении находилось 65 больных с рубцовыми стриктурами билиодигестивных анастомозов (первым 6 из них лечение начато в ГКБ №68, после 2014 г. все пациенты наблюдаются в МКНЦ), из них 48 женщин и 17 мужчин в возрасте от 25 до 82 лет.

Первичными операциями, после которых развилась рубцовая стриктура, были: лапароскопическая холецистэктомия – 39, гемигепатэктомия – 8, панкреатодуоденальная резекция – 3, трансплантация печени – 4, прочие – 4. У 7 пациентов БДА были сформированы по поводу доминирующих стриктур вследствие первичного склерозирующего холангита.

Гепатикоэнтероанастомоз был сформирован у 36 больных (стриктуры типов «0», «+1» по Э.И. Гальперину), бигепатикоеноанастомоз – у 26 (стриктуры типов «–1», «–2») и тригепатикоанастомоз – у 3 пациентов (стриктуры типа «–3»). Стриктуры формировались в сроки от 6 мес до 20 лет.

Основным клиническим проявлением у всех пациентов являлись симптомы рецидивирующего холангита, у 3 – интенсивный кожный зуд. При инструментальном обследовании (УЗИ, МСКТ с болюсным контрастированием, МРХГ) выявлены признаки различной степени выраженности билиарной гипертензии: ширина внутривенных протоков составляла от 2 до

6 мм. Динамическая билиосцинтиграфия выполнена 15 больным. Исследование подтвердило нарушение пассажа желчи через зону анастомоза. У 7 больных при обследовании выявлены признаки портальной гипертензии.

У пациентов, оперированных изначально по поводу онкологического заболевания, МСКТ-признаков рецидива злокачественного процесса не выявлено.

Решение о тактике хирургической коррекции стриктуры принималось на консилиуме совместно с хирургами-гепатологами. Первые 6 больных были направлены в ГКБ №68 из специализированных отделений хирургической гепатологии после выполненных ранее операций формирования БДА.

Методика антеградного вмешательства заключалась в следующем.

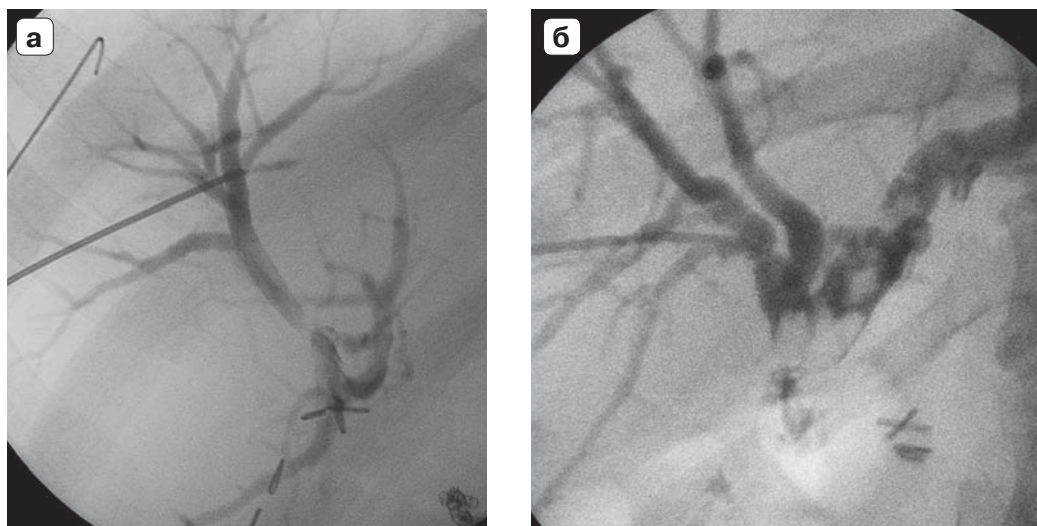
Под внутривенным обезболиванием, которое дополнялось местной инфильтрационной анестезией в точке доступа, атравматичной иглой Хиба диаметром 18G под ультразвуковым контролем выполнялась пункция сегментарного или субсегментарного желчного протока. По возможности старались обеспечить более проксимальный доступ для увеличения расстояния от точки пункции до стриктуры (рис. 1 а). Однако при отсутствии безопасного доступа в проксимальные отделы желчных протоков производили пункцию сегментарных или долевого протоков (рис. 1 б).

При стриктурах «+1» и «+2» использовали доступ через правую долю печени, при бигепатикоанастомозе – билобарный доступ, при тригепатикоанастомозе – доступ через левую долю и через каждый сектор справа.

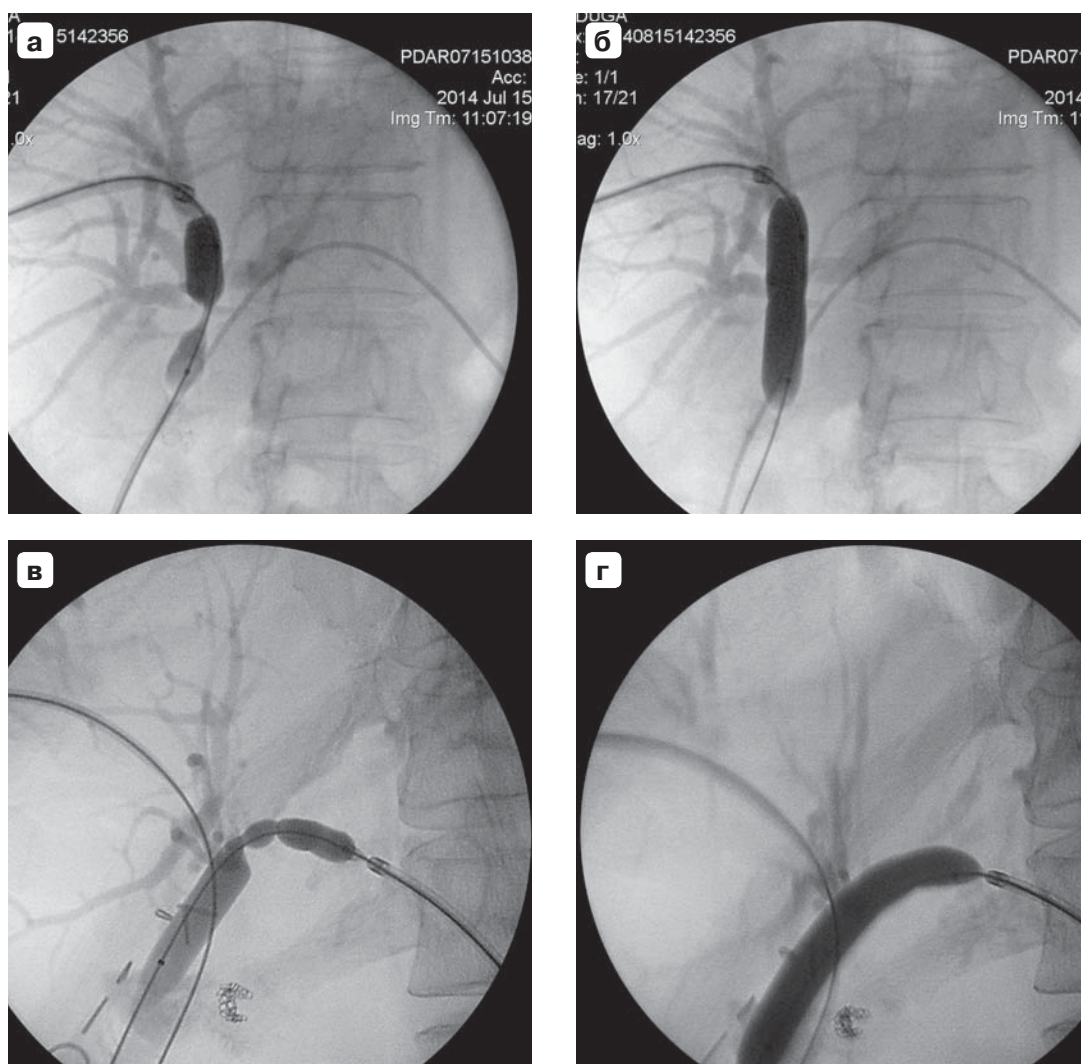
После пункции и контрастирования в протоки проводили манипуляционный катетер 5 Fg (СООК, Merit). С помощью катетера и гидрофильного проводника (СООК) осуществляли реканализацию стриктуры. Затем в протоке устанавливали интродьюсер диаметром 7–8 Fg, через который в зоне стриктуры фиксировали баллонный катетер диаметром 8–10 мм и длиной 2–6 см. После этого производили медленное (в течение 3–5 мин) раздувание баллона специальным компрессионным устройством. “Талия” баллона, показывающая локализацию стриктуры, расправлялась при давлении в баллоне 6–15 атмосфер (рис. 2).

Формирование “тали” баллона имело также диагностическое значение, так как позволяло установить факт наличия стриктуры, уточнить ее протяженность и эластичность (рис. 3).

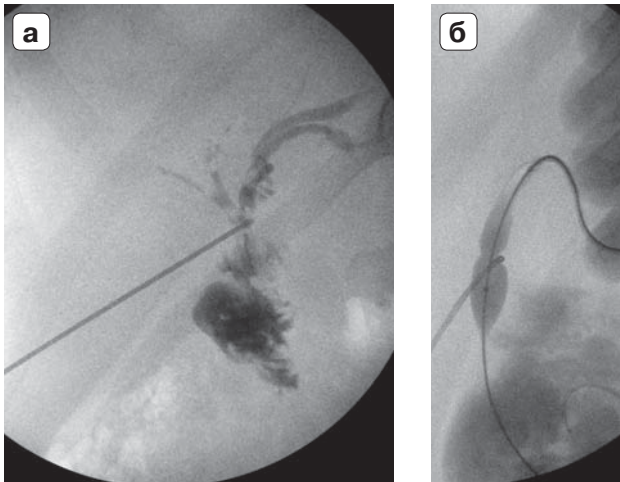
Баллон держали раздутым в течение 5–10 мин с целью снижения риска кровотечения. После извлечения баллона и интродьюсера устанавливали транспеченочный дренаж диаметром 8,5–10 Fg длиной 40–45 см так, чтобы дисталь-



**Рис. 1.** Холангиограммы доступа в желчные протоки: а – проксимальный доступ в субсегментарный проток; б – центральный доступ в секторальный проток.



**Рис. 2.** Холангиограммы этапов баллонной дилатации рубцовой стриктуры: а, б – правого долевого протока; в, г – левого долевого протока.



**Рис. 3.** Холангиограммы доступа в узкие протоки: а – пункция протока практически на уровне анастомоза, контрастный препарат поступает в просвет кишки; б – баллонная дилатация зоны анастомоза показывает наличие неполной стриктуры.

ный его конец располагался как можно дальше в отводящей петле кишки, а искусственно сформированные боковые отверстия – выше стриктуры в просвете протоков. Отверстия стремились сформировать таким образом, чтобы они не попали на зону стриктуры и несколько сантиметров ниже нее.

Пациентов выписывали на 3–18-е сутки после вмешательства. Следующую госпитализацию назначали через 2,5–3 мес.

Во время следующей манипуляции, во всех случаях выполняемой под общей анестезией, дренаж/дренажи извлекали, выполняли повторную БД, фиксировали давление, при котором происходило полное расправление “тали” баллона, после чего устанавливали транспеченочный дренаж/дренажи 14–16 Fr длиной 40–45 см

с боковыми отверстиями, сформированными по вышеописанному принципу.

В последующем повторные БД и смену транспеченочных дренажей большого диаметра осуществляли через каждые 2,5–3 мес. Процедуры прекращали, если “талия” уже не определялась при раздувании баллона. В этих случаях выше стриктуры на 2 нед оставляли наружный дренаж диаметром 10 Fr, который извлекали после контрольной фистулографии амбулаторно.

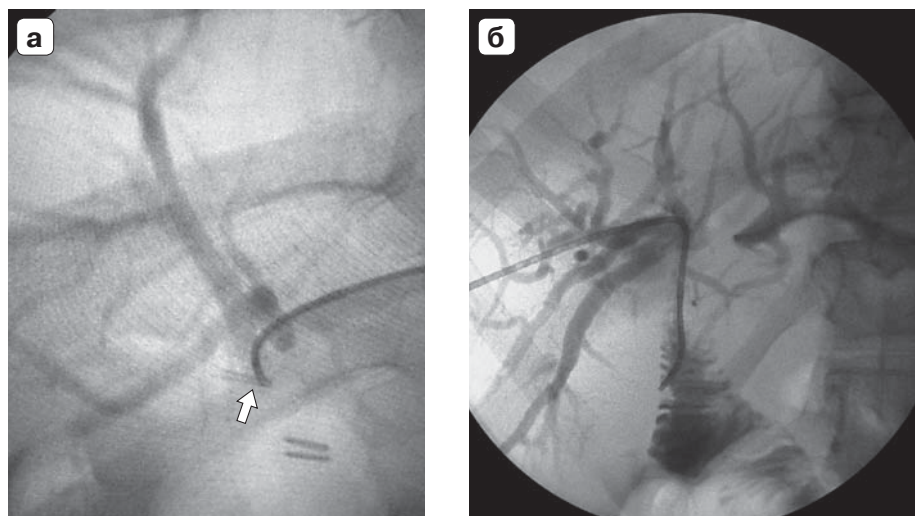
### ● Результаты

Технически манипуляция была успешно выполнена у 63 (97%) больных.

Не удалось реканализовать стриктуру только в двух наблюдениях, причем в одном из них на проток была наложена клипса при лапароскопической холецистэктомии (рис. 4 а). Больной была выполнена реконструктивная операция в объеме бигепатикоюностомии.

Во втором наблюдении у больной с бигепатикоэнтероанастомозом (был сформирован после холецистэктомии, осложнившейся травмой общего печеночного протока) удалось пройти только через правую стриктуру (рис. 4 б). Учитывая отсутствие признаков холангита, от повторной реконструктивной операции решено пока воздержаться; курс БД в отношении правого анастомоза в настоящий момент закончен, дренаж удален, пациентка находится под наблюдением.

Отмечены следующие осложнения: гемобилия – 3 (4,5%) больных, выраженный болевой синдром после первой БД – 5 (7,6%), холангиогенные абсцессы – 1 (1,5%), правосторонний плеврит – 3 (4,5%), инфицирование подкожной клетчатки по каналу дренажа – 1 (1,5%). Гемобилия ни в одном наблюдении не сопровождалась снижением гемоглобина крови и была



**Рис. 4.** Холангиограммы при неудачах реканализации стриктуры: а – клипса на общем печеночном протоке (стрелка); б – полный блок левого билиодигестивного анастомоза, правый БДА реканализирован.

купирована консервативно. Холангиогенные абсцессы и выпот в плевральной полости были эвакуированы с помощью чрескожного дренирования под ультразвуковым контролем. Инфицирование подкожной клетчатки потребовало расширения кожной раны в области дренажа на 1 см и проведения соответствующей санации.

Средний койко-день при первой процедуре составил 7,5 сут, при последующих – 2,5 сут. Десять манипуляций выполнены амбулаторно с наблюдением за пациентами в течение 2 ч.

Продолжительность дренирования составила от 9 до 24 мес, соответственно число БД – от 3 до 8. У 27 больных процесс лечения закончен, дренажи удалены, они находятся под динамическим наблюдением. Максимальный срок после окончания процесса лечения в настоящий момент составляет 32 мес. Данных о рецидиве стриктуры ни у одного больного нет.

### ● Обсуждение

Рентгенохирургическая БД рубцовой билиарной стриктуры и установка транспеченочных сменных дренажей, аналогичных устанавливаемым при традиционных реконструктивных операциях, в мире выполняются достаточно давно – с конца 70-х гг. прошлого века [6]. Однако, несмотря на большое число исследований, как ретроспективных, так и проспективных, среди ведущих интервенционных радиологов нет единого мнения по целому ряду моментов, касающихся данной проблемы, как нет и единой тактики ведения пациентов. Те публикации, которые показывают возможность успешного лечения пациентов со стриктурами билиодигестивных анастомозов посредством антеградных эндобилиарных вмешательств, не решают проблему, а скорее поднимают целый ряд вопросов, решение которых позволит определить общую схему ведения этих больных.

#### **Вопрос 1: нужно ли выполнять баллонную дилатацию?**

Практически все специалисты в мире всегда используют БД при сформированных рубцовых стриктурах, по крайней мере на начальном этапе лечения.

Исключение составляют немецкие рентгенохирурги, которые не выполняют БД, а ограничиваются бужированием стриктуры и установкой сменных “крупнокалиберных” дренажей Ямакавы (16–18 Fr) [7, 8]. Дренажи при этом меняют каждые 3 мес в течение 7–24 мес, при этом частота рецидивов стриктуры составляет 15–16%, что в целом сопоставимо с данными авторов, использующих БД.

Контраргументом БД является принудительный разрыв продольных рубцов в области стриктуры, что может способствовать более

выраженному рубцовому процессу и соответственно более высокому риску рецидива.

Однако при скрупулезном анализе литературы по этому вопросу нам не удалось найти данные, которые на основании комплексного исследования, в том числе морфологического, позволили бы убедиться в обоснованности этого мнения.

Исключением для проведения БД являются так называемые ранние стриктуры, когда БДА был сформирован менее чем 1 мес назад. В этих ситуациях сужение может быть вызвано послеоперационным отеком или перегибом петли кишки, формирующей анастомоз [9]. Выполнение БД может привести к повреждению анастомоза, поэтому считается целесообразным оставлять в такой ситуации наружновнутренний дренаж небольшого диаметра (8–10 Fr) на 2–4 нед. Если по истечении этого срока по данным холангиограммы имеется нормальный пассаж желчи через анастомоз, дренаж может быть извлечен.

#### **Вопрос 2: какой баллонный катетер использовать?**

Судя по анализу литературы, стриктуры в общем печеночном и общем желчном протоках у взрослых могут быть безопасно расширены до 10–14 мм. Считается, что диаметр баллона должен быть не менее диаметра желчного протока, проксимального и дистального по отношению к стриктуре, но может быть увеличен на 25–30%. Для долевых протоков и для лечения билиарных стриктур у детей обычно используют баллоны 4–8 мм [9].

Критерием полноты расправления стриктуры является исчезновение “тали” баллона. Для уменьшения риска разрыва стриктуры баллон обычно раздувают в течение 1 мин, а в некоторых центрах это время увеличено до 20 мин. Отдельные специалисты считают, что дилатация области стриктуры должна быть повторена несколько раз [9].

#### **Вопрос 3: нужно ли оставлять каркасный дренаж?**

Это единственный вопрос, по которому в настоящее время у специалистов нет разногласий: да, **оставлять непременно нужно**, поскольку БД обычно приводит к отеку и кровотечению из краев стриктуры. Поэтому считается правильным и необходимым устанавливать такой транспеченочный дренаж, который имеет боковые отверстия только выше и ниже стриктуры.

Единственное упоминание в современной литературе, касающееся БД без последующего дренирования, представлено в данных клиники Мэйо: из двух пациентов, пролеченных таким образом, у одного отмечен рецидив стриктуры

[10]. По этой статье сложно оценить принципы выбора того или иного способа лечения стриктур по причине объединения как доброкачественных стриктур, так и поражений желчных протоков опухолевого генеза.

Следовательно, данные литературы указывают на категорическую необходимость каркасного дренирования. А вот в вопросах диаметра этого дренажа, сроков его замены и сроков лечения все авторы имеют свою позицию и свой опыт.

#### **Вопрос 4: какой диаметр транспеченочного дренажа является оптимальным?**

По данному вопросу среди специалистов нет единого мнения. Одни считают целесообразным устанавливать дренажи малого диаметра (8,5–12 Fr), в то время как другие считают необходимым использовать так называемое крупнокалиберное дренирование дренажами диаметром 16–18 Fr.

D.H. Bonnel и A.L. Fingerhut, которые имеют наибольший опыт лечения больных с доброкачественными стриктурами БДА (110 пациентов, срок наблюдения 20–25 лет), при первом вмешательстве применяют двухэтапный способ дилатации. Сначала осуществляют антеградный доступ в желчные протоки, реканализацию стриктуры и установку наружновнутреннего дренажа 10 Fr. Через 3 сут выполняют собственно БД и меняют дренаж на 14 Fr [11].

В то же время коллектив авторов из Нидерландов (J.J. Janssen и соавт.), у которых второй по числу наблюдений опыт (98 больных), сразу после реканализации стриктуры и БД устанавливают дренаж 8,5 Fr, а в последующем поэтапно увеличивают его диаметр до 10 и далее до 12 Fr [12].

Американские специалисты предпочитают небольшой диаметр транспеченочных дренажей – 8,5–10 Fr. L.P. Cantwell и соавт. представили опыт такого лечения 84 больных, преимущественно со стриктурами БДА, выполненных после ятрогенной травмы желчных протоков. Средний период наблюдения составил 8 лет, при этом БД была эффективной в 75% наблюдений [13].

“Крупнокалиберное” дренирование сменными дренажами, как было указано выше, предпочитают в Германии, полностью исключив БД.

N. Fidelman в своей обзорной статье указывает на необходимость установки таких крупных дренажей при рецидивирующих стриктурах. При этом больные завершали период лечения в течение 6–12 мес, а после удаления дренажа проходимость анастомоза составляла 84% через год, 74% через 5 лет и 67% через 10 лет [9].

Таким образом, средний диаметр дренажей, устанавливаемых большинством рентгенохирур-

гов при рубцовых стриктурах БДА, составляет 14 Fr. Однако окончательного и обоснованного ответа на вопрос о диаметре дренажа пока нет.

#### **Вопрос 5: как часто следует выполнять повторную БД и смену наружновнутренних дренажей и сколько времени следует продолжать дренирование?**

Этот вопрос остается одним из самых обсуждаемых среди рентгенохирургов.

Минимальный период (от 2 до 14 дней) использовали L.P. Cantwell и соавт. Они оставляли дренаж в среднем на 14–22 дня и удаляли после контрольной холангиографии. Из 85 пациентов у 52 лечение ограничилось одной серией БД, у 11 больных потребовалось две серии, у 10 – три, у 2 – четыре [13].

Интервенционные радиологи клиники Асан определили интервал между БД в 4 нед; дренаж удаляли через 2,8–35,2 мес. Одно- и трехлетняя проходимость анастомоза составила  $95,3 \pm 2,7\%$  и  $80,9 \pm 5,2\%$ . Одним из критериев удаления дренажа авторы считают эвакуацию контрастного препарата из протоков не более чем в течение 10 мин [14].

Похожей схемы повторных БД с интервалом через 3 нед придерживаются J.J. Janssen и соавт., причем минимальный срок лечения у них составил 3 мес, среднее время дренирования – 14 нед. При этом проходимость стриктуры через 1, 2, 5 и 10 лет составила 95, 92, 88 и 72% соответственно [12].

По мнению D.H. Bonnel и A.L. Fingerhut, интервал между БД и заменой дренажа должен составлять 6 нед, средняя продолжительность дренирования при этом достигает 8,5 мес (от 4,5 до 45 мес). Основным критерием удаления дренажа является отсутствие “тали” баллона по крайней мере в течение двух последовательных сеансов БД с интервалом 6 нед [11].

Максимальное время между заменами дренажей составляет у немецких авторов 3 мес, несмотря на “крупнокалиберное” дренирование.

Такой же период – 3 мес – использовался О.И. Охотниковым и соавт. в представленном опыте Курской областной больницы [15].

#### **Вопрос 6: возможно ли использование нитиноловых стентов в лечении рубцовых стриктур БДА?**

В настоящее время общепризнано невозможным устанавливать непокрытые и частично покрытые нитиноловые стенты в область рубцовых стриктур любой локализации, поскольку такие стенты быстро прорастают грануляционной тканью [16]. В отношении полностью покрытых стентов специалисты во всем мире также высказывают осторожность, поскольку грануляции могут развиваться выше проксимального конца

## Сравнительные показатели опыта лечения стриктур БДА ведущих специалистов

Авторы	Страна, год	Число пациентов	Тех. успех	Диаметр дренажа	Частота курсов	Длительность лечения	Рецидив
Janssen J.J. et al.	Нидерланды, 2013	98	98,5%	8,5–12 Fr	3 нед	3 мес	12%
Schumacher B. et al.	Германия, 2001	34		16 Fr	3 мес	7 мес	14,7%
Weber A. et al.	Германия, 2007	44		16 Fr	3 мес	21–24 мес	16%
Cantwell C.P. et al.	США, 2008	85	100%	10–12 Fr	1–2 нед	28–42 дня	38–67% (3 года)
Bonnel D.H., Fingerhut A.	Франция, 2012	110	99%	14 Fr	6 нед	4,5–45 мес	15%
Ko G.-Y. et al.	Южная Корея, 2008	83	99%	14 Fr	4 нед	2,8–35,2 мес	15,8% (3 года)
Охотников О.И. и др.	Россия, 2016	24	100%	14 Fr	12 мес	3 мес	8,3% (1,5 года)

стента. Кроме того, при длительном нахождении стента в области стриктуры могут возникнуть трудности с его извлечением, а длительное время стояния стента может привести к септическим осложнениям.

Это тем более справедливо в отношении стриктур БДА, так как эндоскопический доступ к этой зоне для удаления или замены стента сильно затруднен или невозможен из-за длины отводящей петли кишки. Другая проблема состоит в том, что при «высоких» стриктурах типов «-1», «-2», «-3» полностью покрытый стент может перекрыть сегментарные протоки и нарушить отток желчи из них.

Между тем вопрос использования нитиноловых стентов при стриктурах БДА еще нельзя считать полностью решенным. В первую очередь это связано с появлением на рынке медицинских технологий биodeградируемых стентов, которые смогут осуществить длительное растяжение стриктуры и при этом не потребуют извлечения [17].

Еще один вариант использования нитиноловых стентов был описан в статье корейских авторов [18]. Они предлагают устанавливать в стриктуру БДА нитиноловый стент, покрытый снаружи, а через его просвет – наружновнутренний транспеченочный дренаж, который позволяет предотвратить риск миграции стента и сохранить доступ в протоки для извлечения стента. Через 6 мес стент удаляют антеградно, используя при этом специальные петли, расположенные на его дистальном конце.

В связи с вышеизложенным вопрос об использовании нитиноловых стентов остается открытым и требует дальнейшего накопления данных.

#### Вопрос 7: какова эффективность антеградного лечения?

По данным литературы, проходимость стриктур после антеградных вмешательств с БД варьирует от 70 до 100% в течение первого года, снижаясь до 41% через 25 лет [11, 13, 19–22].

В таблице представлены сводные данные авторов, имеющих значительный опыт лечения больных со стриктурами БДА и длительный срок их наблюдения.

#### Вопрос 8: каковы критерии неэффективности антеградного лечения?

Основной критерий неэффективности – это сохранение «тали» баллона в течение 24 мес [14]. Показанием к операции также могут быть внутривеночные конкременты, которые невозможно извлечь чрескожно [11, 12]. Рецидив стриктуры даже через год после окончания лечения, как правило, не является абсолютным показанием для выполнения реконструктивной операции. Большинство авторов при рестенозе проводят еще один курс БД. Р.С. Cantwell и соавт. у 10 больных повторяли курсы БД трижды, а у двух – четырежды [13]. Как уже было отмечено выше, N. Fidelman приводит ссылки на успешное лечение рецидивирующих стриктур с помощью дренажей большого диаметра («крупнокалиберное» дренирование) [23–24].

Тем не менее большинство специалистов считают, что формирование рецидива стриктуры через 24 мес после второго цикла БД требует обсуждения показаний к реконструктивной операции [8, 9, 12, 13].

#### ● Заключение

Таким образом, рентгенохирургические методы при рубцовых стриктурах БДА показывают долгосрочную эффективность, которая сопоставима с результатами традиционного лечения, а в случаях повторных реконструктивных операций превышает ее. Безусловным недостатком методики следует считать снижение качества жизни, поскольку существует необходимость установки от 1 до 3 дренажей на 1–2 года. Однако это компенсируется малой травматичностью, небольшой длительностью стационарного лечения и возможностью замены дренажей в амбулаторном режиме.



На сегодняшний день существует достаточно данных для включения интервенционно-радиологических вмешательств в перечень основных методов лечения рубцовых стриктур билиодигестивных анастомозов, в первую очередь после ранее перенесенных реконструктивных операций. Показания к этому методу должны обсуждаться мультидисциплинарно с учетом переносимости и эффективности других видов лечения, наличия квалифицированных специалистов и укомплектованной соответствующим оборудованием рентгенохирургической службы.

Абсолютным противопоказанием для данной методики следует считать наличие в предоперационном периоде достоверной информации о полном нарушении проходимости желчных протоков в области стриктуры, не позволяющей провести проводник ниже стриктуры.

Ограничением могут служить трудности при осуществлении доступа в протоки, особенно при небольшом их диаметре. При неэффективности длительного курса БД необходимо рассматривать вопрос о хирургической реконструкции анастомоза.

С целью набора и систематизации данных из различных центров и последующей выработки единой тактики ведения больных с рубцовыми билиарными стриктурами создан Национальный реестр больных с доброкачественными билиарными стриктурами, который основывается на анализе непосредственных и отдаленных результатов различных хирургических способов лечения (хирургический, эндоскопический, рентгенохирургический). Адрес сайта: <https://www.pbds.info>.

## ● Список литературы

1. Lau W.Y., Lai E.C., Lau S.H. Management of bile duct injury after laparoscopic cholecystectomy: a review. *Aust. N. Z. J. Surg.* 2010; 80 (1–2): 75–81. DOI: 10.1111/j.1445-2197.2009.05205.x.
2. Гальперин Э.И. Что должен делать хирург при повреждении желчных протоков? 50 лекций по хирургии. Под ред. В.С. Савельева. М.: Триада-Х, 2004. 752 с.
3. Лекции по гепатопанкреатобилиарной хирургии. Под ред. Гальперина Э.И., Дюжевой Т.Г. М.: Издательский дом Видар-М, 2011. 528 с.
4. Чевокин А.Ю. Технические особенности формирования прецизионных анастомозов при рубцовых стриктурах желчных протоков. *Анналы хирургической гепатологии.* 2011; 16 (3): 79–86.
5. Zepeda G.S., Baron T.N. Benign biliary strictures: current endoscopic management. *Nat. Rev. Gastroenterol. Hepatol.* 2011; 8 (10): 573–581. DOI: 10.1038/nrgastro.2011.154.
6. Molnar W., Stockum A.E. Transhepatic dilatation of choledochointerostomy strictures. *Radiology.* 1978; 129 (1): 59–64.
7. Schumacher B., Othman T., Jansen M., Preiss C., Neuhaus H. Long-term follow-up of percutaneous transhepatic therapy (PTT) in patients with definite benign anastomotic strictures after hepaticojunostomy. *Endoscopy.* 2001; 33 (5): 409–415.

8. Weber A., Rosca B., Neu B., Rösch T., Frimberger E., Born P., Schmid R.M., Prinz C. Long-term follow-up of percutaneous transhepatic biliary drainage (PTBD) in patients with benign bilioenterostomy stricture. *Endoscopy.* 2009; 41 (4): 323–328.
9. Fidelman N. Benign biliary strictures: diagnostic evaluation and approaches to percutaneous treatment. *Tech. Vasc. Interv. Rad.* 2015; 18 (4): 210–217. DOI: 10.1053/j.tvir.2015.07.004.
10. Ramos A., Misra S., Leroy A.J., Sarr M.G. Management of benign biliary strictures by percutaneous interventional radiologic techniques (PIRT). *HPB.* 2008; 10 (6): 428–432.
11. Bonnel D.H., Fingerhut A.L. Percutaneous transhepatic balloon dilatation of benign bilioenteric strictures: Long-term results in 110 patients. *Am. J. Surg.* 2012; 203 (6): 675–683. DOI: 10.1016/j.amjsurg.2012.02.001.
12. Janssen J.J., van Delden O.M., van Lienden K.P., Rauws A.J.R., Busch O.R.C., van Gulik T.M., Gouma D.J., Lameris J.S. Percutaneous balloon dilatation and long-term drainage as treatment of anastomotic and nonanastomotic benign biliary strictures. *Cardiovasc. Intervent. Radiol.* 2014; 37 (6): 1559–1567. DOI: 10.1007/s00270-014-0836-y.
13. Cantwell C.P., Pena C.S., Gervais D.A., Hahn P.F., Dawson S.L., Mueller P.R. Thirty years' experience with balloon dilatation of benign postoperative biliary strictures: Long-term outcomes. *Radiology.* 2008; 249 (3): 1050–1057.
14. Ko G.Y., Sung K.B., Yoon H.K., Kim K.R., Gwon D.I., Lee S.G. Percutaneous transhepatic treatment of hepaticojunal anastomotic biliary strictures after living donor liver transplantation. *Liver Transplant.* 2008; 14 (9): 1323–1332.
15. Охотников О.И., Яковлева М.В., Григорьев С.Н. Интервенционная радиология стриктур билиодигестивных анастомозов. *Хирургия. Журнал им. Н.И. Пирогова.* 2016; 6: 37–42.
16. Costamanga G., Boškoski I. Current treatment of benign biliary strictures. *Ann. Gastroenterol.* 2013; 26 (1): 37–40. PMID: 24714594.
17. Liang Y.L., Yu Y.C., Liu K., Wang W.J., Ying J.B., Wang Y.F., Cai X.J. Repair of bile duct defect with degradable stent and autologous tissue in a porcine model. *World J. Gastroenterol.* 2012; 18 (37): 5205–5210. DOI: 10.3748/wjg.v18.i37.5205.
18. Gwon D.I., Ko G.Y., Ko H.K., Yoon H.K., Sung K.B. Percutaneous transhepatic treatment using retrievable covered stents in patients with benign biliary strictures: Mid-term outcomes in 68 patients. *Dig. Dis. Sci.* 2013; 58 (11): 3270–3279. DOI: 10.1007/s10620-013-2784-9.
19. Lubienski A., Duex M., Lubienski K., Blietz J., Kauffmann G., Helmberger T. Interventionen bei benignen Gallengangstenosen. *Der Radiol.* 2005; 45 (11): 1012–1019.
20. Kucukay F., Okten R.S., Yurdakul M. Long-term results of percutaneous biliary balloon dilatation treatment for benign hepaticojunostomy strictures: are repeated balloon dilations necessary? *J. Vasc. Interv. Radiol.* 2012; 23 (10): 1347–1355. DOI: 10.1016/j.jvir.2012.07.004.
21. Kocher M., Cerna M., Havlik R., Kral V., Gryga A., Duda M. Percutaneous treatment of benign bile duct strictures. *Eur. J. Radiol.* 2007; 62 (2): 170–174.
22. Vos P.M., van Beek E.J., Smits N.J., Rauws E.A., Gouma D.J., Reeders J.W. Percutaneous balloon dilatation for benign hepaticojunostomy strictures. *Abdom. Imaging.* 2000; 25 (2): 134–138.
23. Glas L., Courbiere M., Ficarelli S., Milot L., Mennesson N., Pilleul F. Long-term outcome of percutaneous transhepatic

therapy for benign bilioenteric anastomotic strictures. *J. Vasc. Interv. Radiol.* 2008; 19 (9): 1336–1343.

24. DePietro D.M., Shlansky-Goldberg R.D., Soulen M.C., Stavropoulos S.W., Mondschein J.I., Dagli M.S., Itkin M., Clark T.W., Trerotola S.O. Long-term outcomes of a benign biliary stricture protocol. *J. Vasc. Interv. Radiol.* 2015; 26 (7): 1032–1039. DOI: 10.1016/j.jvir.2015.03.002.

## ● References

- Lau W.Y., Lai E.C., Lau S.H. Management of bile duct injury after laparoscopic cholecystectomy: a review. *Aust. N. Z. J. Surg.* 2010; 80 (1–2): 75–81. DOI: 10.1111/j.1445-2197.2009.05205.x.
- Galperin E.I. *Chto dolzhen delat' khirurg pri povrezhdenii zhelchnyh protokov? 50 lekcij po khirurgii* [What should the surgeon do if the bile duct is damaged? 50 lectures on surgery]. Ed. Savelyev V.S. Moscow: Triada-X, 2004. 752 p. (In Russian)
- Lekcii po gepatopankreatobiliarnoj khirurgii* [Lectures for hepatopancreatobiliary surgery]. Eds. Galperin E.I., Dyuzheva T.G. Moscow: Publishing House Vidar-M, 2011. 528 p. (In Russian)
- Chevokin A.Yu. Technical features of precision anastomoses in cicatricial biliary strictures. *Annaly khirurgicheskoy gepatologii.* 2011; 16 (3): 79–86. (In Russian)
- Zepeda G.S., Baron T.N. Benign biliary strictures: current endoscopic management. *Nat. Rev. Gastroenterol. Hepatol.* 2011; 8 (10): 573–581. DOI: 10.1038/nrgastro.2011.154.
- Molnar W., Stockum A.E. Transhepatic dilatation of choledochenterostomy strictures. *Radiology.* 1978; 129 (1): 59–64.
- Schumacher B., Othman T., Jansen M., Preiss C., Neuhaus H. Long-term follow-up of percutaneous transhepatic therapy (PTT) in patients with definite benign anastomotic strictures after hepaticojejunostomy. *Endoscopy.* 2001; 33 (5): 409–415.
- Weber A., Rosca B., Neu B., Rösch T., Frimberger E., Born P., Schmid R.M., Prinz C. Long-term follow-up of percutaneous transhepatic biliary drainage (PTBD) in patients with benign bilioenterostomy stricture. *Endoscopy.* 2009; 41 (4): 323–328.
- Fidelman N. Benign biliary strictures: diagnostic evaluation and approaches to percutaneous treatment. *Tech. Vasc. Interv. Rad.* 2015; 18 (4): 210–217. DOI: 10.1053/j.tvir.2015.07.004.
- Ramos A., Misra S., Leroy A.J., Sarr M.G. Management of benign biliary strictures by percutaneous interventional radiologic techniques (PIRT). *HPB.* 2008; 10 (6): 428–432.
- Bonnel D.H., Fingerhut A.L. Percutaneous transhepatic balloon dilatation of benign bilioenteric strictures: Long-term results in 110 patients. *Am. J. Surg.* 2012; 203 (6): 675–683. DOI: 10.1016/j.amjsurg.2012.02.001.
- Janssen J.J., van Delden O.M., van Lienden K.P., Rauws A.J.R., Busch O.R.C., van Gulik T.M., Gouma D.J., Lameris J.S. Percutaneous balloon dilatation and long-term drainage as treatment of anastomotic and nonanastomotic benign biliary strictures. *Cardiovasc. Intervent. Radiol.* 2014; 37 (6): 1559–1567. DOI: 10.1007/s00270-014-0836-y.
- Cantwell C.P., Pena C.S., Gervais D.A., Hahn P.F., Dawson S.L., Mueller P.R. Thirty years' experience with balloon dilation of benign postoperative biliary strictures: Long-term outcomes. *Radiology.* 2008; 249 (3): 1050–1057.
- Ko G.Y., Sung K.B., Yoon H.K., Kim K.R., Gwon D.I., Lee S.G. Percutaneous transhepatic treatment of hepaticojejunal anastomotic biliary strictures after living donor liver transplantation. *Liver Transplant.* 2008; 14 (9): 1323–1332.
- Okhotnikov O.I., Yakovleva M.V., Grigoriev S.N. Interventional radiology of strictures of biliodigestive anastomoses. *Khirurgija. Zhurnal im. N.I. Pirogova.* 2016; 6: 37–42. (In Russian)
- Costamanga G., Boškoski I. Current treatment of benign biliary strictures. *Ann. Gastroenterol.* 2013; 26 (1): 37–40. PMID: 24714594.
- Liang Y.L., Yu Y.C., Liu K., Wang W.J., Ying J.B., Wang Y.F., Cai X.J. Repair of bile duct defect with degradable stent and autologous tissue in a porcine model. *World J. Gastroenterol.* 2012; 18 (37): 5205–5210. DOI: 10.3748/wjg.v18.i37.5205.
- Gwon D.I., Ko G.Y., Ko H.K., Yoon H.K., Sung K.B. Percutaneous transhepatic treatment using retrievable covered stents in patients with benign biliary strictures: Mid-term outcomes in 68 patients. *Dig. Dis. Sci.* 2013; 58 (11): 3270–3279. DOI: 10.1007/s10620-013-2784-9.
- Lubienski A., Duex M., Lubienski K., Blietz J., Kauffmann G., Helmberger T. Interventionen bei benignen Gallengangstenosen. *Der Radiol.* 2005; 45 (11): 1012–1019.
- Kucukay F., Okten R.S., Yurdakul M. Long-term results of percutaneous biliary balloon dilation treatment for benign hepaticojejunostomy strictures: are repeated balloon dilations necessary? *J. Vasc. Interv. Radiol.* 2012; 23 (10): 1347–1355. DOI: 10.1016/j.jvir.2012.07.004.
- Kocher M., Cerna M., Havlik R., Kral V., Gryga A., Duda M. Percutaneous treatment of benign bile duct strictures. *Eur. J. Radiol.* 2007; 62 (2): 170–174.
- Vos P.M., van Beek E.J., Smits N.J., Rauws E.A., Gouma D.J., Reeders J.W. Percutaneous balloon dilatation for benign hepaticojejunostomy strictures. *Abdom. Imaging.* 2000; 25 (2): 134–138.
- Glas L., Courbiere M., Ficarelli S., Milot L., Mennesson N., Pilleul F. Long-term outcome of percutaneous transhepatic therapy for benign bilioenteric anastomotic strictures. *J. Vasc. Interv. Radiol.* 2008; 19 (9): 1336–1343.
- DePietro D.M., Shlansky-Goldberg R.D., Soulen M.C., Stavropoulos S.W., Mondschein J.I., Dagli M.S., Itkin M., Clark T.W., Trerotola S.O. Long-term outcomes of a benign biliary stricture protocol. *J. Vasc. Interv. Radiol.* 2015; 26 (7): 1032–1039. DOI: 10.1016/j.jvir.2015.03.002.

Статья поступила в редакцию журнала 19.06.2017.  
Received 19 June 2017.